DIE

MASSAGE

IN DER GYNAEKOLOGIE

VON

DR. PAUL PROFANTER.

GEW. OPERATEUR AN DER II. GEBURTSHILFLICH-GYNAEKOLOGISCHEN UND
I. CHIRURGISCHEN UNIVERSITÄTSKLINIK ZU WIEN,
BRUNNENARZT IN FRANZENSBAD.

MIT EINER VORREDE
DES HERRN
GEHEIMRATH PROF. DR. B. S. SCHULTZE
IN JENA.

MIT 34 ABBILDUNGEN.

WIEN 1887.
WILHELM BRAUMÜLLER
K. K. HOF- UND UNIVERSITÄTSBUCHHÄNDLER.

M19635


22101792949

DIE

MASSAGE

IN DER GYNAEKOLOGIE

VON

Dr. PAUL PROFANTER

GEW. OPERATEUR AN DER II. GEBURTSHILFLICH-GYNAEKOLOGISCHEN UND
I. CHIRURGISCHEN UNIVERSITÄTSKLINIK ZU WIEN,
BRUNNENARZT IN FRANZENSBAD.

MIT EINER VORREDE
DES HERRN
GEHEIMRATH PROF. Dr. B. S. SCHULTZE
IN JENA.

MIT 34 ABBILDUNGEN.

WIEN 1887.
WILHELM BRAUMÜLLER
K. K. HOF- UND UNIVERSITÄTSBUCHHÄNDLER.

30 421 B75

303950

M19635

WELLCOME INSTITUTE LIBRARY
Coll. wellAOmec
Call No. WR100
1887
P96m

Vorrede.

Der Arbeit des Herrn Dr. Profanter über Massage der weiblichen Beckenorgane schicke ich einige Worte voraus.

Ich hatte bis dahin keine eigenen Erfahrungen über Erfolge der Massage der weiblichen Beckenorgane und ich gestehe, dass die mir bekannt gewordenen Erfahrungen anderer Gynäkologen mich wohl in nächster Zeit nicht veranlasst haben würden eigene Erfahrungen darüber zu machen.

Um so willkommener war mir die durch Herrn Dr. Profanter an mich gelangte Anfrage des Herrn Major Thure Brandt in Stockholm, ob ich ihm Gelegenheit geben wolle, an meiner Klinik mir die Resultate seiner Methode der Massage der Beckenorgane zu demonstriren. Die Herren Thure Brandt und Dr. Nissen in Christiania haben in meiner Klinik an einer Reihe von Fällen, welche ich auf Grund genauer Untersuchungen für die Massagebehandlung geeignet erklärte, die Methode des Herrn Thure Brandt geübt, und ich habe theils während, jedesmal aber nach Beendigung der Behandlung

mich von den Resultaten der Behandlung überzeugt, und die Befunde meiner Untersuchung in die von mir eingeführten Schemata eingezeichnet.

Ich habe die Ueberzeugung gewonnen, dass die Massage der Beckenorgane, speciell die Methode des Herrn Thure Brandt vortreffliche Erfolge hat für Dehnungen und Lösungen alter parametritischer Fixationen des Uterus, und in anderen Fällen für Wiedergewinnung einer der normalen ganz analogen Befestigung des durch Erschlaffung seiner normalen Fixationsmittel prolabirten Uterus.

Ueber die Dauerhaftigkeit der von mir beobachteten Erfolge, habe ich selbstverständlich in der kurzen Zeit keine Erfahrung gewonnen. Es unterliegt aber für mich schon jetzt keinem Zweifel, dass in der Brandt'schen Massage der weiblichen Beckenorgane unsere Therapie der Erkrankungen der genannten Organe, eine Bereicherung erfahren hat, ein Heilverfahren gewonnen hat, welches da und dort mit Vortheil an die Stelle anderer Therapie zu treten hat, welches in anderen Fällen die Erfolge unserer bisherigen operativen, anderweit mechanischen und unserer medicamentösen Therapie zu erhöhen berufen ist.

Das Eine will ich gleich hier von vorne herein, um Missverständnissen vorzubeugen, als wichtig hervorheben, dass die Massagebehandlung der weiblichen Beckenorgane, wenn sie sichere Erfolge bringen soll, eine sehr genaue Palpationsdiagnose voraussetzt, eine viel genauere, weit mehr ins Einzelne gehende Diagnose des Beckenbefundes, als zu vielen anderen

üblichen Behandlungsmethoden derselben Leiden erforderlich ist und einen sehr viel grösseren Aufwand von Zeit von Seiten des Arztes.

Ich habe Herrn Dr. Profanter gerne gestattet, aus meinen Zeichnungen von den in Brandt's und Dr. Nissen's Behandlung befindlich gewesenen Fällen die geeigneten auszuwählen und zu copiren.

Für die Richtigkeit meiner Zeichnungen und der dazu gehörigen wörtlichen Journalnotiz stehe ich ein.

Professor B. S. Schultze.

Jena, am 2. Februar 1887.

Einleitung.

Die Behandlung subacuter und chronischer Entzündungsprocesse im weiblichen Becken durch Massage ist theils gänzlich unbekannt, theils hat man durch falsche Vorurtheile beeinflusst, oder durch eigene Misserfolge abgeschreckt, oder von vorne herein, auch ohne diese Therapie versucht zu haben, über dieselbe den Stab gebrochen, trotzdem in jüngster Zeit und darunter hervorragende Gynäkologen und namentlich einzelne Vertreter der Wiener Schule, selbe in einigen Fällen versucht und empfohlen haben. Gänzlich unbekannt jedoch ist die Behandlung der Lageveränderungen des Uterus, der Retroflexio und des Uterusprolapses durch Hebung des Uterus und Innervation seiner erschlafften natürlichen Befestigungsmittel.

Diese Art von Behandlung hat mit Massage nichts gemein, sie ist ein specielles Verfahren für sich selbst.

Das Verdienst, die Massage in die Gynäkologie eingeführt zu haben, gebührt einem Laien, dem Schweden Thure Brandt. Er ist auch der Erfinder der Behandlung der Lageveränderungen des Uterus durch Hebung desselben und Innervation seiner erschlafften natürlichen Befestigungsmittel. Es dürfte wohl von Interesse sein zu erfahren, wie es möglich war, dass ein Laie, zu einer Zeit, als noch die Meinungen über die normale Lage des Uterus so verschieden waren,

selbstständig und auf sich allein angewiesen und durch keine fremden Ansichten beeinflusst, aus eigener Beobachtung nicht blos die Normallage des Uterus richtig erkannt, sondern auch, was bis heute nicht als möglich galt, die Lageveränderungen des Uterus, die Retroflexio und den Prolapsus uteri dauernd heilte, ohne Pessar und ohne Messer.

Thure Brandt absolvirte im Jahre 1842 im königl. Central-Institut für schwedische Heilgymnastik und Massage zu Stockholm unter Leitung Branting, des unmittelbaren Schülers Ling's, des Erfinders der jetzt auch im Auslande anerkannten schwedischen Heilgymnastik, den üblichen mehrjährigen Lehrcurs. Die Kenntnisse über Anatomie und Physiologie, die ihm während dieser Zeit dort gelehrt wurden, genügten ihm nicht. Durch mühevolles Selbststudium erweiterte er seine Kenntnisse über die genauen anatomischen Verhältnisse und physiologischen Vorgänge im menschlichen Körper. Sein Trachten ging nun dahin, die schwedische Heilgymnastik auf andere neue Gebiete zu übertragen. Im Jahre 1847 kam zu Brandt ein Soldat, der an Prolapsus recti litt, mit der Bitte ihm zu helfen. Brandt erfand damals die Hebung der Flexura sigmoidea und heilte vollständig den Prolaps. Dieses Resultat leitete ihn auf den Gedanken eine Methode zu erfinden auch den Uterusprolaps auf ähnliche Weise zu heilen. Er hatte sich durch Studium der Anatomie des weiblichen Beckens und seiner Organe eine vollkommen klare Vorstellung verschafft und eine ganz specielle Behandlung construirt, mit der er hoffte auch den Prolapsus uteri zu heilen. Der erste Fall von Uterusprolaps kam in seine Behandlung im Jahre 1861. Es war eine Bauersfrau, 47 Jahre alt, die seit 27 Jahren an Senkung litt. Seit drei Jahren bestand Totalprolaps, den die Frau durch eine selbstverfer-

tigte Binde zurückhielt. Brandt heilte diese Frau in vierzehn Tagen.

Diese Frau ist vor zwei Jahren gestorben; sie blieb bis zu ihrem Tode vollständig geheilt, nie zeigte sich wieder ein Tiefertreten des Uterus. Einige Tage nach erfolgter Heilung dieser Frau kamen zwei andere Bauersfrauen, die ebenfalls an Prolapsus uteri litten. Beide heilte Brandt im Verlaufe weniger Wochen. Eine dieser beiden Frauen, die an Totalprolaps litt, hat ein Jahr später normal geboren, und trotz der schweren Feldarbeit, die die Frau verrichtete, kehrte der Prolaps nicht wieder. Diese Frau, die heute noch lebt und vollkommen geheilt blieb, heisst Anna Lisa Kjôrk, wohnt in Warmhem in Westergöthland (Schweden).

Es ist begreiflich, dass nun, nachdem diese drei Fälle von Heilung bekannt wurden, viele genitalkranke Frauen zu Brandt kamen. Er begann nun auf Anregung des Professor Hartelius selbstständig mit der Untersuchung des weiblichen Beckens, die er bimanuell vornahm. Er fand als die normale Lage des Uterus die Anteflexion. Er hatte schon damals sich verschiedene bimanuelle Untersuchungsmethoden (Scheide-Abdomen, Rectum-Scheide-Abdomen) zusammengestellt.

Im Jahre 1865 hatte er schon ein vollkommenes System verschiedener Methoden der bimanuellen Reposition des Uterus. Bald ging er einen Schritt weiter, er löste mit Massage, die er schon längst bei Gelenksentzündungen etc. angewendet hatte, den in Retroflexionsstellung fixirten Uterus und übertrug dann die Anwendung der Massage auf alle anderen subacuten und chronischen Entzündungen im weiblichen Becken. Im Jahre 1866 begann er die adhärenten und descendirten Ovarien zu lösen und zu redressiren und die chronische Oophoritis mit Massage zu behandeln.

Seine Heilresultate erregten sehr bald grosses Aufsehen. Seine höchst eigenthümliche Therapie und die zahlreichen geheilten Patientinnen lenkten sehr bald die Aufmerksamkeit der schwedischen Aerzte auf Brandt. Viele beschränkten sich allerdings nur darauf die ganze Behandlungsart abzuurtheilen, ohne sie je selbst gesehen zu haben; viele andere kamen zu Brandt, sie hatten sich zuvor nie mit Gynäkologie beschäftigt, die bimanuelle exacte Untersuchung war ihnen nicht möglich, die zu überwindenden Schwierigkeiten daher zu gross.

Der hervorragendste damalige Gynäkologe Schwedens aber, Dr. Sven Sköldberg, erkannte den Werth des Brandt'schen Verfahrens. Kurz vor seinem plötzlichen Tode in seiner letzten Vorlesung behandelte er das Brandt'sche Verfahren, das er als Augenzeuge kannte, und dessen Werth er kennen gelernt hatte. Er empfahl aufs Wärmste seinen Collegen diese Behandlungsmethode sich anzueignen. Aber seine Worte fanden geringen Widerhall. Einzelne Aerzte versuchten zwar diese Behandlungsart, die grosse Anforderungen stellt, zu erlernen. Den einen waren die zu überwindenden Schwierigkeiten zu gross, die anderen versuchten selbstständig, nachdem sie einige Male es nur gesehen hatten.

Sie hatten harte Misserfolge und liessen die Sache fallen.

Ein einziger Arzt Scandinaviens, der Gynäkologe Dr. Nissen in Christania, von seiner Studienreise von London zurückgekehrt, durch die ihm bekannt gewordenen Resultate Brandt's auf selben aufmerksam gemacht, kam im Jahre 1873 zu Brandt und eignete sich im Laufe von acht Monaten die Brandt'sche Methode der Massage der weiblichen Beckenorgane an, lernte die Indicationen kennen, und hat seit dreizehn Jahren diese Brandt'sche Methode in seiner gynäko-

logischen Praxis in zahlreichen geeigneten Fällen angewendet. Er suchte nach seiner Rückkehr nach Christiania die Methode der Massage der weiblichen Beckenorgane durch seinen Vortrag in der medicinischen Gesellschaft zu Christiania allgemein bekannt zu machen. Dieser Vortrag (Norsk Magazin for Laegevidenskaben V. Bd. 1—4 Hefte) enthält die einzigen richtigen Angaben, die bis jetzt von einem Arzt über das Brandt'sche Verfahren geschrieben wurden.

Die Discussion, die diesem Vortrage folgte, ist bemerkenswerth, schade, dass sie in norwegischer Sprache geschrieben ist.

Professor Bandl hat, angeregt durch eine ausführliche schriftliche Mittheilung des Dr. Nissen die Massage der weiblichen Beckenorgane versucht und selbe häufig geübt. (Vergl. deutsche Chirurgie 1886. Lief. 59, pag. 143 u. 149.) Zufälliger Weise auf die Brandt'sche Methode und ihre mir damals unglaublich erscheinenden Resultate aufmerksam gemacht, und angeregt durch die guten Erfolge, die ich vor zweieinhalb Jahren an der Wiener Poliklinik durch Massage von Prof. Bandl und Dr. Heitzmann erzielen sah, und überzeugt, dass diese Art von Behandlung mit vollendeter Technik ausgeführt in gewissen Fällen die einzig rationelle sei, reiste ich zu Brandt selbst.

Ziemlich skeptisch folgte ich eine Woche lang seiner Behandlungsmethode. Allein seine Resultate überzeugten mich bald von der Wahrheit seiner Worte. Ein durch chronische Parametritis posterior fixirter Uterus wurde beweglich, ein grosses pelvi-peritonitisches Exsudat verkleinerte sich auffallend rasch, ein vollständig prolabirter Uterus hielt sich nach dreitägiger Behandlung beinahe normal hoch. Ich hatte alle Fälle genau untersucht, und folgte sehr aufmerksam der täglichen Behandlung. Meine Zweifel waren geschwunden.

Nachdem ich während meines Aufenthaltes im Winter 1885/86 in Stockholm vollen Einblick in die ganze Methode seiner Behandlung bekommen und nachdem ich mir ihre Technik angeeignet, die Indicationen kennen gelernt hatte, machte ich Brandt und Dr. Nissen den Vorschlag, diese theils nicht gekannte, theils verkannte Behandlung der Entzündungen chronischer und subacuter Art im weiblichen Becken, sowie die specielle Behandlung der Lageveränderungen des Uterus der Kritik einer bekannten, massgebenden Autorität zu unterziehen, die ganze Technik zu zeigen, um somit der Methode die wissenschaftliche Berechtigung und Anerkennung zu geben und die bestehenden unrichtigen Anschauungen und Vorurtheile zu beseitigen.

Professor B. S. Schultze in Jena hat sich auf meine schriftliche Anfrage in der liebenswürdigsten Weise bereit erklärt, diese Kritik gänzlich vom objectiven Standpunkte aus übernehmen zu wollen.

Es galt um den stricten Beweis liefern zu können, dass Massage richtig ausgeführt, obgenannte Erkrankungen der weiblichen Beckenorgane zu heilen im Stande ist, reine Beobachtungen zu gewinnen. Allen zur Massage-Behandlung übernommenen Kranken wurde deshalb vom Tage der Uebernahme an jede andere Therapie entzogen, es wurden keinerlei Medicamente weder zum inneren noch zum äusseren Gebrauche, keine Tampons, keine Umschläge, keine Irrigationen, kein Klysma etc. verabfolgt; hingegen wurde sämmtlichen Kranken so reichliche Bewegung als möglich in frischer Luft ausserhalb des Spitales anbefohlen. Die erzielten Resultate wurden daher

ausschliesslich durch Massage verbunden mit schwedischer Heilgymnastik erreicht.

In der folgenden Casuistik habe ich wörtlich die klinische Krankengeschichte jedes einzelnen Falles wiedergegeben und mit Bewilligung des Herrn Professor B. S. Schultze seine eigenhändigen Zeichnungen, welche besser als jede auch noch so genaue Beschreibung den Fall klar legen, und den unmittelbaren Tasteindruck bildlich darstellen und meist Befunde in der Narkose zeigen, beigefügt. Ich habe ebenso die dazu gehörigen von Herrn Prof. B. S. Schultze geschriebenen Journal-Notizen wörtlich wieder gegeben, ebenso habe ich mit seiner Bewilligung die Fig. 1, 2, 3, 7, 10 und 16 dem klinischen Journal entnommen.

Casuistik.

Fall I.

Charlotte J., ledig, 20 Jahre alt, aus Apolda, aufgenommen am 10. October 1886.

Klinische Krankengeschichte.

Anamnese. Hatte als Kind Masern, Scharlach, fortwährende Halsbeschwerden; Menstruation trat zum ersten Male im 13. Jahre ein, dieselbe war regelmässig, stark, dauerte 3 Tage, ohne mit Schmerzen verbunden zu sein. Im 18. Jahre wurden die Menses unregelmässig, es traten Pausen von 5 bis 6 Wochen ein, die Blutung dauerte dann 5 bis 6 Tage, war mässig stark, aber schmerzlos. Vom 19. Jahre an wurden die Menses wieder regelmässig. Seit Ende August 1886 leidet Pat. auch ausser der Zeit, in welcher sich die menstruale Blutung zeigt, an Zwängen im Unterleibe, welches Unbehagen sich meist gegen Abend steigerte, ebenso fühlte die Kranke heftige Schmerzen beim Uriniren, nach demselben Brennen. Es besteht Drang zum Urinlassen alle halbe Stunden, bei Ruhelage alle 2 Stunden.

Stat. praes. am 11. October 1886. Pat. mässig genährt, sichtbare Schleimhäute etwas blass, ebenso Gesichtsfarbe. Zunge etwas belegt, an der linken Seite des Halses Teleangiektasien in der Ausdehnung von 5 Ctm. Länge und $1^1/_2$ Ctm. Breite. Thorax flach, symmetrisch, Mammae ziemlich klein, virginell. Leber-Dämpfung an der 6. Rippe, Herz und Lunge gesund. Abdomen im Niveau des Thorax. Bauchwand straff, ganz leichte Behaarung zeigend, keine Striae, geringe Hernia inguinalis dextra, die durch Bruchband zurückgehalten wird. Damm intact, Hymen ohne tiefere Einrisse, Erosion links hinten am Hymen-Rande. Introitus vaginae weit, bequem für

zwei Finger zugänglich. Vaginal-Portion ein schmaler Zapfen steht in der Höhe der Spinallinie. Uterus spitzwinklich anteflectirt, nicht vergrössert, nicht schmerzhaft. Bewegung des Cervix nach vorne gehemmt und schmerzhaft, linkes Ovarium derb, mässig gross, schmerzhaft. Rechts vom Uterus keine Schmerzhaftigkeit, Sonde Nr. 4 findet bereits Widerstand am äusseren Muttermunde und dringt nur bis zum Orficium internum vor; Sonde Nr. 3 passirt ohne Widerstand bis sieben Centimeter.

(Vergl. Fig. 1 (klinisches Journal) Befund vom 17. November 1886.)

Fig. 1.

Diagnose: Parametritis posterior chronica, Oophoritis chronica, cystitis levis.

23. October. Seit zwei Tagen klagt die Kranke über Schmerzen wie früher, häufiger Drang zum Uriniren; vom 24. October bis 10. November wurden Blasenausspülungen mit Sublimat gemacht.

Am 5. November hat sich das Brennen beim Uriniren vermindert.

Therapie: Bettruhe, Glycerin-Jod-Kali-Tampon, warme Salzumschläge, Klysma, Blasenausspülungen.

Zur Massage-Behandlung übernommen am 18. November.

Befund: Bewegung des Uterus nach vorne gehemmt, linke Douglas'sche Falte straff, verkürzt, sehr verdickt, schmerzhaft auf Zug; linkes Ovarium gering schmerzhaft auf Druck. Pat. hat folgende Beschwerden: Zwängen im Unterleibe, häufigen Harndrang, klagt über Obstipation, Kopfdruck, und kalte Füsse.

Behandlung: Systematisches Auszerren der verkürzten linken Douglas'schen Falte, sowie Massage des linken Ovariums.

Fig. 2.

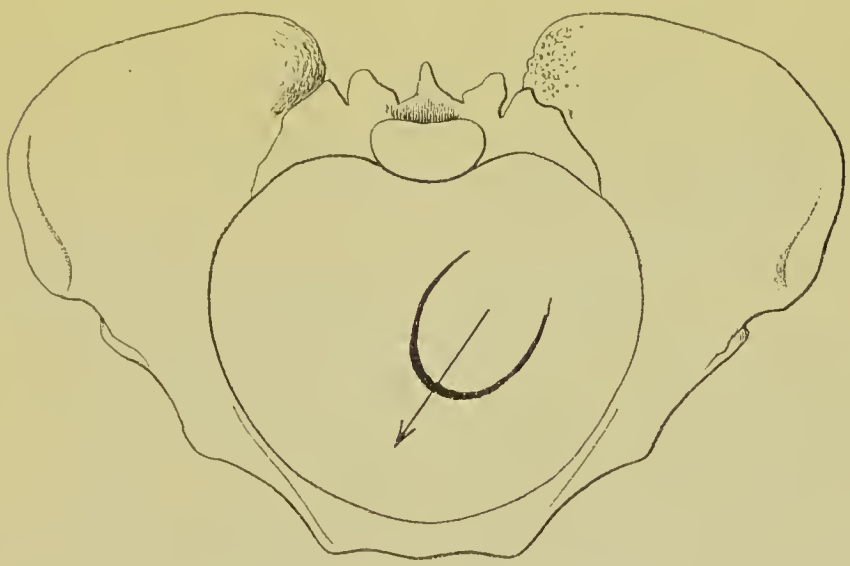

20. November. Von heute ab Stuhlgang vollkommen geregelt. Die Kranke fühlt sich besser, Harndrang nachgelassen, bei Urinabgang ganz geringe Beschwerden.

21., 22., 23. November verreist die Kranke wegen eingetretener Familienverhältnisse. Am 24. November wird sie wieder in Behandlung genommen, fühlt nur unter Massage-Behandlung leichte Schmerzen, die übrige Zeit ist schmerzfrei.

25. November. Uterus ist soweit beweglich geworden dass er sich sehr leicht median stellen und gerade strecken lässt, linke Douglas'sche Falte beinahe normal dick, sehr wenig druckempfindlich.

4. December. Pat. wird auf Wunsch entlassen. Pat. gibt zu Protokoll: Kopfdruck nachgelassen. Urindrang und Beschwerden beim Uriniren vollständig verschwunden, ebenso Kältegefühl in den Beinen. Stuhlgang vollkommen geregelt, fühle mich vollkommen gesund. Habe keine Schmerzen, weder unter der Massagebehandlung, noch beim Untersuchen, die übrige Zeit ist ebenfalls schmerzfrei auch während des Herumgehens.

Befund: Uterus mit seinem Fundus links von der Medianlinie gelagert in spitzwinklicher Anteflexionsstellung ist leicht vollkommen in die Medianlinie zu stellen und kann vollkommen gerade gestreckt werden. Die Bewegung des Uterus nach vorn ist schmerzlos und beinahe bis zur Symphyse möglich.

(Vergl. Fig. 2 klinisches Journal.)

Fall II.

Frau Bertha P., 29 Jahre alt, aus Weimar.

Klinische Krankengeschichte.

Anamnese: Pat. war als Kind stets gesund, die erste Menstruation trat im 13. Jahre ein, Regel-Pausen unregelmässig, Dauer der Menses 7—8 Tage, Blutung mässig stark ohne Beschwerden. Im 15. Jahre litt Pat. an verschiedenen Blutgeschwüren. Seit dem 21. Jahre ist sie steril verheirathet, seit 5 Jahren tritt abwechselnd im rechten und linken Beine Schmerzhaftigkeit auf, die Kniegelenke schwellen an; Pat. kann nicht gehen und nicht stehen. Diese Anfälle kommen in Zwischenpausen von 2—3 Monaten und meist 8 Tage vor Eintritt der Menstruation, während der Menstruation sind die Schmerzen geringer, die Heftigkeit der Schmerzen hat in letzter Zeit immer mehr zugenommen. Im Uebrigen fühlt sich Pat. gesund, sucht Hilfe wegen ihrer Sterilität.

Stat. praes: Am 12. November 1886. Pat. mässig gut genährt, von ziemlich starkem Knochenbau, Fettpolster mässig entwickelt, Gesichtsfarbe mässig geröthet, sichtbare Schleimhäute mässig roth. Pupillen mittelweit, prompt reagirend, Zunge mässig belegt. Zähne zum Theil cariös, Thorax mässig gewölbt, symmetrisch, Mammae virginell, Warzen nicht prominirend. Unterhalb der rechten Mamma, genau am Rippenbogen, eine zwei Centimeter breite etwas über einen Centimeter lange Verruca, deren Centrum nach Art einer kleinen Mamilla prominirt, Herz und Lunge gesund. Am rechten Knie unterhalb und aussen von der Patella eine flache Vorwölbung, die auf Druck nicht schmerzhaft ist. Derselbe Befund am linken Knie; Umfang des linken Knies über der Mitte der Patella gemessen 38 Centimeter, des rechten 37½ Centimeter. Haut

oberhalb der linken Patella verdickt und ödematös, nicht schmerzhaft; das Abdomen zeigt deutliche Schnürfurchen. Abdomen im Niveau des Thorax. Keine Striae. An beiden Oberschenkeln finden sich jedoch Striae. Druck auf das Abdomen ist nirgends schmerzhaft, in der linken Inguinalgegend eine Narbe. Damm intact, die kleinen Labien ragen zwischen den grossen hervor, am linken Labium majus im unteren Abschnitte eine flache, ziemlich starke Hervorragung. Vagina weit, Vaginalportion steht in der Spinal-Linie, ist ziemlich breit, ihre vordere Lippe ist schnauzenförmig, die Bewegung des Cervix nach rechts ist ein wenig empfindlich,

Fig. 3.

Uterus anteflectirt, etwas dextrotorquirt. Erosionen an der Portio nicht vorhanden, links von der Articulatio sacro-iliaca ein Tumor, der sich mässig elastisch anfühlt, kugelige Gestalt zeigt, von circa 4 Centimeter Durchmesser, wenig beweglich und auf Druck gering schmerzhaft ist. Dem vorderen Segmente des Tumors liegt ein kleiner Knoten auf. Die linke Tuba ist deutlich zu fühlen, selbe ist derb, hart, nicht schmerzhaft. Rechts hinten im Douglas'schen Raume eine Resistenz von geringer Schmerzhaftigkeit, vermuthlich das rechte Ovarium.

(Vergl. Fig. 3 klinisches Journal.)

Diagnose: Oophoritis et perioophoritis chronica, sterilitas, stenosis recti (luetica).

13. November. Tannin-Glycerin-Tampon, ergibt mittelstarken Katarrh.

Therapie: Bettruhe, täglich ein Bad, Nachts Priessnitz-Umschläge. Jod-Kali-Tampon, Tinct. rhei aquos.

Uebernommen zur Massage-Behandlung am 18. November.

Befund: Uterus anteflectirt, normal gross. Bewegung des Cervix nach rechts etwas gehemmt, wenig schmerzhaft; linke Tuba stark verdickt, besonders im unteren Drittel klein Finger

Fig. 4.

stark, derb, beinahe schmerzlos. Linkes Ovarium stark vergrössert durch Adhäsionen mässig fixirt, liegt tief im Douglas'schen Raume, ist descendirt, gering schmerzhaft; rechte Tuba zart, rechtes Ovarium ebenfalls descendirt, weit hinten gelagert, ebenfalls wenig fixirt, gering empfindlich.

18. November. Das linke Ovarium wird von seinen Adhäsionen gelöst, herausgehoben und bis zum Psoas-Rande geführt und ist nun beweglich.

19. November. Massage beider Ovarien. Patientin aus der Behandlung entlassen.

Patientin befindet sich vollkommen wohl, hat keine Schmerzen.

Journalnotiz. Befund in Narkose am 21. November. (Sehr eigenthümliche Stenose des Rectums bei drei Centimeter Höhe, die der Finger nicht passirt; keine breite Infiltration um die Stenose, selbe liegt noch ausser dem Bereiche des Peritoneal-Ueberzuges, unter Einführung des Rinnenspeculums passirt Conus $11^1/_2$ frei, es gelingt nun mit Zeigefinger die Stenose zu passiren, oberhalb der Strictur fühlt sich die Schleimhaut etwas uneben an. Die Strictur ist narbig [Lues?].) Orificium uteri querspaltig, wie nach einer Discission, Uterus anteflectirt, vollkommen frei beweglich, linkes Ovarium normal, liegt etwas weiter von der Beckenwand ab als sonst. Die Tuba nach Aussen davon gelegen; rechtes Ovarium ist ziemlich nahe am Uterus, der Uterus liegt weit vorne und tief, das rechte Ovarium zeigt eine etwas abnorme Gestalt, der medianwärts gelegene Theil erscheint etwas dünner. An das linke Ovarium legt sich ein Wulst an, der sich wie eine noch nicht geöffnete Tuba anfühlt.

(Vergl. Fig. 4.)

Fall III.

Laura C. Steinhauersfrau, 31 Jahre alt, aus Tonndorf bei Berka, aufgenommen am 11. October 1886.

Klinische Krankengeschichte.

Anamnese: Pat. hatte als Kind Masern, Scharlach und Athembeschwerden. Erste Menstruation trat mit 15 Jahren ein, war sehr unregelmässig, schwach, dauerte 5—6 Tage, dabei Gefühl von Drängen nach unten. Im 17. Jahre setzte Periode 23 Wochen aus, wurde dann aber wieder regelmässig, trat vierwöchentlich ein, war schwach, dauerte 5—6 Tage. Im 18. Jahre trat eine Regelpause von 9 Wochen ein, dann menstruirte Patientin wieder regelmässig. Im 19. Jahre erkrankte Patientin an einem Gebärmutterleiden mit Stechen im Unterleibe und Drängen nach unten verbunden, weswegen Patientin 8 Wochen lang in Weimar ärztlich behandelt wurde. Nach dieser Behandlung liessen die Schmerzen nach. Verheirathete sich im 25. Jahre. Im 26. Jahre erfolgte erste Geburt, die zweite im 27. Jahre, die dritte im November 1884. Seit dieser Zeit wurde der Schmerz im Unterleibe stärker und nach dem Kreuze ausstrahlend, seit 6 Wochen verschlimmerten sich die Schmerzen, der Stuhlgang war unregelmässig, mit Schmerzen bei Entleerung verbunden. Kopfschmerzen; beim Uriniren keine Schmerzen.

Stat. praes. 12. October 1886. Etwas dürftig genährte Frau von mässig starkem Knochenbau. Gesichtsfarbe gut, sichtbare Schleimhäute etwas blass, Zunge nicht belegt. Thorax mässig gewölbt, Tiefendurchmesser ziemlich gross, Mammae mittelgross, Herz und Lunge gesund. Abdomen flach, alte Striae.

Bauchwand ziemlich schlaff. Druck gegen das Promontorium ziemlich schmerzhaft. Damm intact. Grosse Caruncnlae myrtiformes. Vagina weit, glatt. Vaginal-Portion unbedeutend rechts stehend, Umgebung des Muttermundes weich, gewulstet. Uterus anteflectirt, nicht vergrössert, ein wenig dextroponirt. Rechte Douglas'sche Falte ein wenig verkürzt, verdickt, schmerzhaft, insbesonders an dem Ansatze an den Uterus, linke Douglas'sche Falte nicht schmerzhaft. Palpation des Douglas'schen Raumes sehr schmerzhaft, linkes Ovarium etwas länglich, von normaler Grösse, ein wenig empfindlich, frei beweglich, rechtes Ovarium ebenso beschaffen, nur etwas kleiner. Die Inspection in Knie-Ellenbogenlage zeigt, dass zwei Schleim-Polypen aus dem Muttermunde hervorragen. Am Muttermunde Erosionen, die auf Ectropium beruhen. Sonde Nr. 4 passirt 7 Centimeter.

17. October. Entfernung der Schleim-Polypen mit Scheere. Die Verdickung an der hinteren Cervixwand mit scharfem Löffel ausgekratzt. Uteruscavum ist so weit, dass ohne Dilatation Sublimat-Ausspülung gemacht werden kann.

23. October. Linkes Ovarium sehr schmerzhaft, ebenso das rechte.

31. October. Eintritt der Menstruation, 4 Tage zu früh.

6. November. Seit Eintritt der Menses wieder dieselben Schmerzen wie früher, insbesonders links. Linkes Ovarium schmerzhaft bei Druck. Linke Tuba tastbar, nicht schmerzhaft; rechtes Ovarium und rechte Tuba schmerzhaft.

8. November. Rechtes Ovarium sehr empfindlich. Uterus ebenfalls empfindlich, scheint hinten leicht fixirt zu sein.

10. November. Uterus liegt nach rechts gelagert. Linkes Ovarium und linke Tuba schmerzhaft, ebenso rechtes Ovarium.

Journalnotiz: Rechte Oophoritis, sehr hartnäckig, Ovarium scheint fixirt.

(Vergl. Fig. 5.)

11. November. Linkes Ovarium selbst ist kaum schmerzhaft, wohl aber das Lig. infundibulo-pelvicum. Linkes Ovarium beweglich. Rechtes Ovarium sehr empfindlich, ebenso rechte Tuba und das Lig. ovarii. Rechtes Ovarium grösser als das linke.

Fig. 5.

Diagnose: Oophoritis chronica bilat. Polyp. cervic.

Therapie: Bettruhe, täglich Klysma, warme Salzumschläge, warme Ausspülungen, Glycerin-Jod-Kali-Tampon.

Zur Massage-Behandlung übernommen am 18. November.

Befund: Uterus anteflectirt nach rechts gelagert. Beide Ovarien vergrössert, namentlich das rechte, schmerzhaft. Die rechte Douglas'sche Falte ist straffer und schmerzhaft auf Druck. Die grösste Schmerzhaftigkeit jedoch in der Gegend zwischen Uterus und Os sacrum. Die Anheftungstelle der beiden Douglas'schen Falten, besonders der linken, die Spina ossis ischii sinistra sehr empfindlich. Nahe der Austrittsstelle des zweiten linken Sacralnerven eine sehr stark schmerzhafte Stelle von Stecknadelkopfgrösse. Dorthin verlegt Patientin auch den meisten Schmerz und derselbe ist constant.

Beschwerden: Schmerzen im Kreuze und in der linken Seite, besonders bei Entleerung der Faeces. Kopfschmerz, nervöse Cardialgie. Schlechter Schlaf. Kalte Füsse.

19. November. Behandlung: Massage der Ovarien, der Douglas'schen Falten und der übrigen schmerzhaften Stellen.

30. November. Beide Ovarien und die Douglas'schen Falten schmerzlos, die Spina ossis ischii sinistra und obbeschriebene Stelle am Os sacrum noch sehr empfindlich und auf Druck äusserst schmerzhaft.

Fig. 6.

8. December. Pat. erkrankt an Angina.

13. December. Pat. kann wieder in Behandlung genommen werden. Befund wie am 30. November.

22. December. Pat. wird entlassen; Uterus median liegend, beide Ovarien, die Douglas'schen Falten, die Stellen an der Spina ossis ischii sinistra und am Os sacrum vollkommen schmerzfrei. Uterus auffallend beweglich, linkes Ovarium etwas grösser als normal, nicht empfindlich, rechtes Ovarium auffallend weit vorn gelagert.

(Journalnotiz. Vergl. Fig. 6.)

Fall IV.

Emma H., Expedientenfrau, 30 Jahre alt, aus Zeitz, aufgenommen am 26. September 1886.

Klinische Krankengeschichte.

Anamnese. Erkrankte als Kind an Scharlach, im vierzehnten Jahre traten einmal menstruale Blutungen ein, welche sich nach $1^1/_2$ Jahren wieder zeigten. Von dieser Zeit an waren Menses regelmässig, traten vierwöchentlich ein, schwach, dabei Schmerzen im Kreuze und im Leibe, im 17. Jahre setzte die Periode über ein Jahr lang aus, darauf trat Menstruation wieder ein, anfangs unregelmässig, dann regelmässig vierwöchentlich 3 — 4 Tage dauernd, schwach, mit Beschwerden. Im 22. Jahre erste Geburt. Bald nach der Geburt fiel Pat. auf den Rücken und hat seit dieser Zeit Prolaps-Beschwerden. Im 23. Jahre erfolgte die zweite Geburt. Dieser folgte Gebärmutter-Entzündung. Dritte Geburt im 26. Jahre, hierauf wieder Gebärmutter-Entzündung. Im 28. Jahre vierte Geburt, welcher wieder eine Gebärmutter-Entzündung folgte. Im 27. Jahre litt Pat. an Athembeschwerden und spuckte Blut. Januar bis Mitte März 1886 machte Pat. eine Lungenentzündung durch. Seit dieser Zeit starker Ausfluss, Urindrang, auch war der Urin blutig. Letzte Geburt am 22. August 1886, Querlage, Kind wurde während der Narkose geboren, starb kurz nach der Geburt. Im Wochenbett anfangs Schmerz im ganzen Leibe, dann hauptsächlich in der linken Seite. Am sechzehnten Tage nach der Geburt plötzlich heftige Schmerzen in der rechten unteren Bauchseite. Pat. klagt über Athembeschwerden, Schmerzen im Unterleibe, Ausfluss.

Stat. praes. am 28. September 1886. Mässig gut genährte Frau mit mittelstarkem Knochenbau, Musculatur schlaff, Fettpolster ziemlich dürftig, Gesichtsfarbe bleich, sichtbare Schleimhäute normal gefärbt, Zunge belegt, Zähne theilweise cariös, Thorax mässig gewölbt, symmetrisch, Vesiculär-

Athmen rechts vorn schwach, ebenso rechts hinten oben, Herztöne rein, Abdomen etwas unter dem Niveau des Thorax. Alte Striae, Bauchwand schlaff, etwas Diastase der Musculi recti. Tiefer Druck in beiden Hypogastrien schmerzhaft. Kleine Dammnarbe. Vulva klafft unbedeutend. Carunculae myrtiformes deutlich ausgeprägt. Vagina weit, glattwandig. Vaginalportion in der Spinallinie wenig prominent. Fingerkuppe kann in den Muttermund eindringen, die rechte Hälfte der Portio dicker als die linke, Bewegung der Portio nach links gehemmt und schmerzhaft, nach rechts ebenfalls, aber weniger. Uterus anteflectirt, nicht vergrössert. Linke Douglas'sche Falte und ihre Umgebung resistent und schmerzhaft, ebenso die rechte Douglas'sche Falte. Hier ist die Infiltration massiger. An der Portio Erosionen, aus dem Muttermunde fliesst schleimig-eitriges Secret.

(Vergl. Fig. 7. Klinisches Journal.)

Fig. 7.

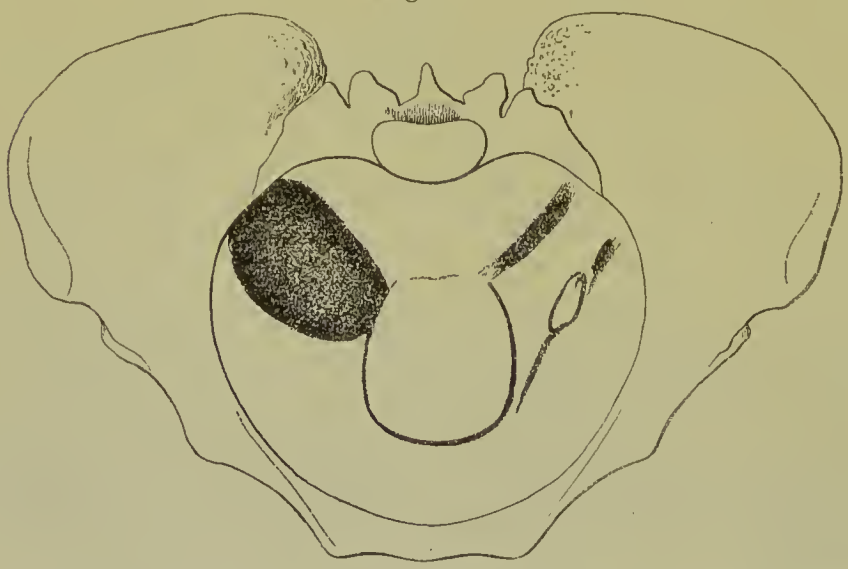

1. October. Bisher wurden Scheiden-Ausspülungen gemacht mit Kal. hyperm. Von nun an Ausspülungen mit Sublimat. Der Stuhl ist sehr angehalten trotz Pulv. Liquir. Schmerzen haben nicht nachgelassen.

2. October. Stuhlgang hart mit Schmerzen. Pulv. Li-

quir. wird ausgesetzt, dafür Tinct. rhei aquos. mit Tinct. Colocynth. Umschläge: Früh und Abends eine Stunde lang alle zehn Minuten zu wechseln.

3. October. Erster Eintritt der Menses nach der letzten Geburt.

5. October. Menses zu Ende.

10. October. Die Exsudate sind kleiner geworden, Empfindlichkeit geringer.

15. October. Linkes Ovarium vergrössert und schmerzhaft, ebenso seine Umgebung.

17. October. Schmerz und Ausfluss haben nachgelassen. Stuhlgang geregelt. Allgemeinbefinden besser.

Fig. 8.

22. October. Linkes Ovarium ist kleiner aber noch schmerzhaft. Der Druck auf dasselbe verursacht dieselben Schmerzen. Rechtes Parametrium schmerzhaft.

26. October. Pat. klagt über Prolaps-Beschwerden. Beim Pressen tritt die hintere Vaginalwand vor in die Vulva. Corpus uteri empfindlich; linkes Ovarium empfindlich, weniger wie früher. Rechts auch noch Empfindlichkeit ebenfalls geringer als früher.

9. November. Rechtes Parametrium sehr empfindlich. obgleich nichts Besonderes zu tasten.

(Journalnotiz: Paramet. Exsudat in guter Resorption. Vergl. Fig. 8 und 9.)

Diagnose: Parametritis subacuta post-puerperalis, Hysteria summa.

Therapie. Bettruhe. Tinctura rhei. — Warme Salzumschläge. — Täglich Klysma. — Warme Irrigationen. — Jod-Kali-Tampon.

Fig. 9.

Zur Massage-Behandlung übernommen. 18. November.

Pat. klagt über Schmerzen im Leibe, besonders rechts, ebenso über Schmerzen im Kreuze, über Stuhlverstopfung und kalte Füsse. Das rechte Parametrium ist sehr empfindlich, ebenso das rechte Ovarium, selbes ist nicht vergrössert. Lin-

kes Ovarium vergrössert, schmerzhaft. Auch das linke Parametrium ist auf Druck empfindlich, ebenso beide Douglas'sche Falten. Uterus beweglich aber schmerzhaft.

Behandlung. Massage der beiden Parametrien, der Douglas'schen Falten, der Ovarien. (Endometritis wird nicht behandelt.)

23. November. Eintritt der Menses, welche bis zum 28. November dauern, dabei Schmerzen wie früher.

30. November. Kältegefühl in den Füssen vollkommen geschwunden. Beide Parametrien und die Ovarien gering schmerzhaft auf Druck.

14. December. Pat. muss wegen eingetretener Familienverhältnisse abreisen und die Behandlung unterbrechen. Die Behandlung konnte daher nicht zu Ende geführt werden.

Fig. 10.

Pat. gibt zu Protokoll: Fühle mich wesentlich gebessert, habe nur Schmerzen beim Untersuchen und Massiren und die sind gering. Mein Appetit ist besser, der Schlaf nun gut. Stuhlgang geregelt, schmerzloz.

Journalnotiz: Hinteres Scheidengewölbe auf Druck wenig empfindlich, ebenso linkes Ovarium. Rechtsseitige Resistenz hat weiter abgenommen.

(Vergl. Fig. 10. Klinisches Journal.)

Fall V.

Amalie R., Näherin, 24 Jahre alt, aufgenommen am 3. November 1886.

Klinische Krankengeschichte.

Anamnese. Hatte als Kind Scharlach, Diphtherie, im achten Jahre Nervenfieber. Erste Menstruation im elften Jahre, regelmässig vierwöchentlich, dauerte vier Tage, war mässig stark ohne Beschwerden. Im achtzehnten Jahre ist Pat. einmal gefallen und bekam von dem Tage an eine sechswöchentliche Blutung, bald stärker, bald schwächer, bei der helles Blut abfloss. Dazu gesellten sich Schmerzen in der linken Seite, nach dem Kreuze zu ausstrahlend, seltener Schmerzen in der rechten Seite. Seit dieser Zeit war die Menstruation unregelmässig, es traten Pausen von zwei bis fünf Wochen ein, die Menstruationsdauer schwankte zwischen sechs und vierzehn Tagen, Menstruation war stark und stets mit denselben Beschwerden verbunden, wie bei der sechswöchentlichen Blutung die dem Sturze folgte, auch litt Pat. an Schmerzen in der Gegend der linken Schulter.

Vor einem Jahre erkrankte Pat. an Gelenkrheumatismus. Auch ausser der Zeit der Menses fühlt. Pat. Schmerzen. Bis vor einem Jahre bestanden Beschwerden beim Uriniren, die jetzt verschwunden sind. Seit einigen Jahren zeigt sich geringer Ausfluss. Pat. klagt über heftige Schmerzen im Kreuze und in der linken Seite während der Menstruation, und über Unregelmässigkeit der Menses.

Stat. praes.

5. November 1886. Pat. mässig genährt, schlank, von gracilem Knochenbau, sichtbare Schleimhäute normal gefärbt, Pupillen prompt reagirend, Zähne gut. Thorax mässig gewölbt.

Mammae mittelgross, Leberdämpfung am unteren Rande der sechsten Rippe, Herz und Lunge normal. Abdomen flach. Linea alba ganz schwach pigmentirt. Keine Striae. Ganz vereinzelte Behaarung an der Linea alba und am Nabel. Inguinaldrüsen beiderseits fühlbar. Anusöffnung trichterförmig eingezogen. Kleine Labien ragen zwischen den grossen hervor, Vagina weit glattwandig, Vaginalportion schlank. Muttermund grübchenförmig. Uterus anteflectirt, normal gross, unbedeutend links gelegen. Linke Tuba empfindlich, dieselbe

Fig. 11.

lässt sich verfolgen bis zum stark schmerzhaften linken Ovarium. Rechte Tuba unbedeutend empfindlich. Die Gegend des rechten Ovariums ebenfalls empfindlich. Ovarium selbst nicht zu tasten. Inspection in Knie-Ellenbogenlage ergibt leichte Erosion, Sonde Nr. 4 findet bei 3 Cm. Widerstand. Sonde 3 passirt ohne Widerstand 7 Cm.

5. November. Probetampon ergibt mittelstarken Katarrh.

9. November. (Journalnotiz.) Schmerz in der linken Seite dauernd. Zur Zeit der Regel, schon zwei Tage vorher, exacerbirend. Untersuchung am dritten Tage der Regel.

(Vergl. Fig. 11.)

10. November. Schlechter Schlaf wird durch Natr. brom. gebessert.

14. November. Bei Untersuchung noch recht starke Empfindlichkeit, besonders das linke Ovarium schmerzhaft.

Diagnose: Oophoritis et Perioophoritis chronica.

Therapie: Bettruhe, Tinct. amar. Priesnitz-Umschläge, Glycerin-Jod-Kali-Tampon.

Zur Massage-Behandlung übernommen. 18. November.

Pat. von ausgesprochenem psychopathischem Habitus, klagt über Schmerzen im Kreuze und in der linken Seite. Linkes Ovarium stark vergrössert, von kugeliger Gestalt, prall elastisch, sehr schmerzhaft, linke Tuba empfindlich, in der Gegend des rechten Ovariums eine schmerzhafte Resistenz, die Conturen des Ovariums nicht zu tasten. Es besteht leichter Fluor.

Behandlung: Massage der beiden Ovarien, der linken Tuba. (Fluor wird nicht behandelt.)

Fig. 12.

23. November. Ovarium sinistrum kleiner, weniger schmerzhaft, ebenso linke Tuba, selbe ist weniger geschwellt. Rechtes Ovarium nun abtastbar, Adhäsionen daselbst beinahe verschwunden.

6. December. Pat. verreist in Privatangelegenheiten, kommt am 7. wieder in Behandlung.

6. bis 13. December. Menses. Vormenstruale Beschwerden, Menses weniger copiös, Schmerzen während der Dauer der Menses geringer als früher.

14. December. Pat. wird auf Wunsch entlassen. Beide Ovarien abtastbar, normal gross, nicht empfindlich. Linkes Ovarium liegt etwas weiter hinten und ist geringer beweglich als normal. Pat. gibt zu Protokoll: Habe keine Schmerzen, weder beim Gehen, Stehen, noch bei der Untersuchung und Massage, mein Appetit hat sich gehoben, fühle mich wohl.

(Vergl. Fig. 12. klin. Journal.)

Fall VI.

Franziska B., Färbersfrau, 29 Jahre alt, aus Apolda, aufgenommen am 31. October 1886.

Klinische Krankengeschichte.

Anamnese: Pat. hatte als Kind die Masern, war sonst stets gesund. Erste Menstruation trat mit 16 Jahren ein, Regelpausen schwanken zwischen drei und vier Wochen. Menses mässig stark, vier Tage Dauer, dabei Schmerzen in den Seiten. Verheirathet seit dem 21. Jahre, keine Geburten, kein Abortus. Seit der Verheirathung war Pat. oft bettlägerig, immer einige Tage lang. Schmerzen in beiden Seiten, Gefühl als wenn alle Glieder gelähmt wären, grosse Mattigkeit. Solche Krankheitsanfälle kommen in Pausen von zwei zu drei Monaten, immer unabhängig von den Menses. Es besteht geringer Ausfluss. Anfangs litt Pat. bei diesen Anfällen an heftigem Erbrechen, das meist zwei Tage lang dauerte; seit einem Jahre nur noch Aufstossen, kein Erbrechen. Im April dieses Jahres erkrankte Pat. an einer Blinddarmaffection. Stuhlgang ist immer unregelmässig. Schlechter Geschmack im Munde, saures Aufstossen, Urindrang und Brennen beim Uriniren. Vor fünf Wochen zwei Schwindelanfälle „es drehte sich Alles“. Die Schmerzen in den Seiten und im Rücken verschlimmerten sich, Appetit gering.

Stat. praesens 31. October 1886. Pat. schlank, mager, von gracilem Knochenbau, Pupillen prompt reagirend. Sichtbare Schleimhäute etwas blass. Claviculargruben tief, rechts mehr als links. Thorax flach, Mammae klein, Leberdämpfung an der sechsten Rippe, Herz und Lunge gesund.

Abdomen etwas unter dem Niveau des Thorax. Percussion ergibt nichts Besonderes, Palpation wegen grosser Spannung nicht möglich, Vulva schliesst, Damm intact. Vagina weit, glatt, Vaginalportion vor der Spinallinie fühlt sich als schlanker Zapfen an, Muttermund grübchenförmig. Im hinteren Scheidengewölbe ein Tumor, der vermuthlich das rectroflectirte Corpus uteri ist. Wegen starker Spannung der Bauchdecken Indication Narkose. Erosionen am Muttermunde nicht vorhanden. Sonde Nr. 4 bei vier Centimeter Widerstand. Tannin-Glycerin-Tampon ergibt geringen Katarrh.

Fig. 13.

Befund in Narkose am 5. November. Uterus retroflectirt, ist schmal, doch macht es den Eindruck, als wenn das cavum sieben Centimeter lang sein könnte. Corpus uteri nirgends adhärent, lässt sich nach vorne legen. Rechtes Ovarium klein, frei beweglich. Linkes Ovarium grösser, ebenfalls frei beweglich, das rechte Lig. latum mit Einschluss der Douglas'schen Falte auffallend stark, links zieht ein narbiger Strang vom Cervix Uteri im Scheidengewölbe nach der Gegend der linken Spina ossis ischii. Uterus lässt sich leicht nach vorne legen, hat aber Tendenz, sich wieder rückwärts zu legen.

(Vergl. Fig. 13 und 14.)

15. November. Achter-Pessar Nr. 8 eingelegt.

16. November. Achter-Pessar Nr. 9 eingelegt.

17. November. Uterus liegt gut im Pessar, Pessar entfernt.

Diagnose: Retroflexio uteri et residua parametrit. dext. et sin.

Therapie: Bettruhe. Pil. aloet. Umschläge, Pessar.

Zur Massage-Behandlung übernommen. 18. November.

Fig. 14.

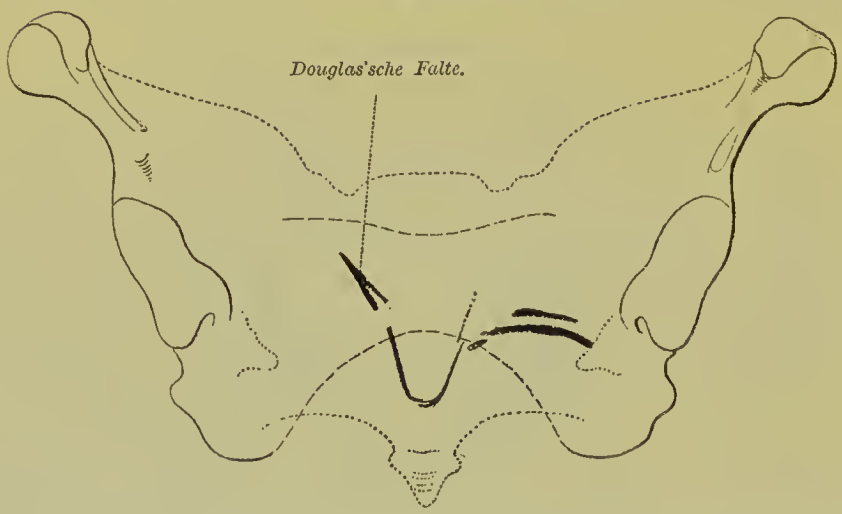

Befund: Uterus retroflectirt, reponirbar, dabei Schmerz namentlich rechts. Rechtes Parametrium und rechte Douglas'sche Falte stark verdickt, nicht elastisch, schmerzhaft auf Druck, linke Douglas'sche Falte etwas stärker als normal, gering schmerzhaft. Bimanuelles Tasten jedoch sehr schmerzhaft, bedingt durch Muskelrheumatismus der Bauchmusculatur, namentlich schmerzhaft ist die Berührung des Abdomens unter dem linken Rippenbogenrande. Ebenso schmerzhaft ist jedes Anspannen der Bauchmusculatur z. B. beim Sichaufrichten. Innere Untersuchung allein verursacht geringe Schmerzen. Sobald jedoch die äussere Hand die Bauchdecken berührt, klagt Pat. über starke Schmerzen. Pat. anämisch, klagt über häufige Schwindelanfälle, Kopfschmerzen, Schmerzen in der Seite und

im Rücken, stärker beim Gehen und Stehen. Obstipation, Dyspepsie, Urinbeschwerden, geringer Ausfluss, kalte Füsse

Behandlung: Tägliches bimanuelles Reponiren des Uterus, Uterushebungen, Massage des rechten Parametriums und der rechten Douglas'schen Falte, sowie auch der linken Douglas'schen Falte. (Behandlung des Muskelrheumatismus der Bauchdecken ebenfalls mit Massage.)

24. November. Allgemeines Befinden angeblich besser, Kopfschmerz nachgelassen, Rheumatismus der Bauchdecken gleich schmerzhaft.

3. December. Uterus liegt in Anteflexionstellung, ohne dass derselbe vorher reponirt worden wäre.

4. December. Uterus hat seine Stellung nicht verändert, liegt anteflectirt.

5. December. Uterus liegt ebenfalls anteflectirt.

6. December. Menses. Bei Eintritt der Menses ist Uterus tiefer gesunken und wieder in Retroflexionstellung gekommen.

9. December. Menses zu Ende. Uterus hat sich selbst mit Aufhören der Menstruation reponirt.

10. December. Uterus retroflectirt.

11. „ „ „

12. „ „ „

13. „ „ „

14. „ Uterus retroflectirt.

15. December. Uterus liegt anteflectirt, ohne reponirt worden zu sein.

16. December. Gleiche Lage wie am 15. December.

17. December. Uterus wieder retroflectirt.

18. December. Uterus ebenfalls retroflectirt.

19. December. Uterus liegt wieder normal anteflectirt, ebenfalls ohne reponirt worden zu sein.

20. December. Uterus ebenso in Anteflexionstellung.

21. December. Uterus liegt ebenfalls normal anteflectirt, ohne dass er reponirt worden wäre.

(Vergl. Fig. 15.)

22. December. Pat. hat keine Schmerzen, drängt auf Abreise. Lageveränderung konnte deshalb nicht dauernd corrigirt werden. Uterus wieder in Retroflexionstellung, ohne

Fig. 15.

dass Pat. dadurch Beschwerden hat. Stuhlgang vollkommen geregelt. Keine Schmerzen beim Untersuchen und Massiren; rheumatische Schmerzen sind vollkommen verschwunden. Schlaf besser, Appetit besser, Kältegefühl in den Füssen verschwunden. Pat. fühlt sich wohl.

Fall VII.

Friederike G., Schäfersfrau, 45 Jahre alt, aus Schorba. Erste Aufnahme 6. Mai 1884.

Klinische Krankengeschichte.

Anamnese. War als Kind stets gesund bis auf eine Masernerkrankung. Menses traten erst im 24. Jahre ein; Anfangs regelmässig alle 4 Wochen, dauerten 3 Tage mit Schmerzen verbunden. Pat. hat einmal geboren im Jahre 1867. Geburt war normal und leicht. Wochenbett normal. Im 40. Jahre bekam Patientin eine Nierenentzündung, an der sie 3 Wochen litt; 5 bis 6 Monate nachher hatte Pat. geschwollene Füsse. Nach dieser Erkrankung stellte sich die Regel alle 3 Wochen ein und war schmerzhaft; die jetzige Krankheit besteht seit Weihnachten 1883. Pat. hatte starke Stuhlverstopfung und brennende Schmerzen im Leibe, besonders stark nach dem Essen, bei der Regel Kopfschmerzen. Pat. klagt über Kreuzschmerzen, Schmerzen im Leibe, Aufstossen, Meteorismus, sehr starke Verstopfung.

Stat. praes. Pat. sehr anämisch aussehend, Panniculus gering, Musculatur schlaff, Gesichtsfarbe etwas gelblich, sichtbare Schleimhäute sehr blass, Pupillen mittelweit, gut reagirend, Zunge belegt, Zähne theils fehlend, theils cariös. Thorax mässig gewölbt, kurz, tief, fassförmig; Lungenschall vorne bis zum unteren Rande der 7. Rippe. Hinten Lungenschall sonor, aber kein Schachtelton; Mammae ziemlich gross, etwas hängend, Warzen prominent, Abdomen nicht vorgewölbt, keine Striae. Nabel eingezogen, Bauchdecken schlaff, Dammnarbe. Vulva klafft etwas, Scheide mittelweit, Portio vaginalis etwas

oberhalb der Spinal-Linie. Muttermund grübchenförmig. Portio zapfenförmig, schlank.

Befund. Fixation des Uterus nach rechts. Pat. am 10. Mai 1884 entlassen.

Therapie. Umschläge und Abführmittel.

Nach der Entlassung im Mai waren die Schmerzen gemindert, traten aber am ersten Juni wieder in der früheren Stärke auf.

15. Juli 1884. Patientin wird wieder aufgenommen.

Befund. Derselbe wie bei der ersten Aufnahme. Uterus hinten rechts fixirt, sehr starke Stuhlverstopfung, Ausfluss.

Therapie. Glycerin-Jod-Kali-Tampon und Abführmittel.

Pat. am 27. Juli 1884 entlassen.

Nach dieser zweiten Entlassung als ambulante Pat. behandelt, und zwar vom 23. August 1884 bis 14. Februar 1885.

Es wurden abwechselnd verordnet: Salzumschläge, Klysma, Karlsbader Salz, Abführmittel, Bettruhe. Uterus in gleicher Fixationsstellung. Grosse Schmerzhaftigkeit bei Repositionsversuchen. Pat. klagt über äusserst starke Stuhlverstopfung, schmerzhaften Druck nach hinten, welcher bei langer Harn- und Stuhlverhaltung sehr heftig wurde; ausserdem hat sie das Gefühl, als wenn in der linken Seite des Unterleibes etwas nach unten fallen wollte, zumal beim Stehen. Fast vollständige Schlaf- und Appetitlosigkeit.

19. Februar 1885. Dritte Aufnahme. Uterus in gleicher pathologischer Stellung, rechts hinten fixirt, retroponirt, rechts von der Mittellinie gelagert, winkelsteif. Linkes Ovarium an an der Art. sacro iliaca, leicht beweglich, druckempfindlich. Rechtes Parametrium frei. Sonde 4 findet bereits bei 4 Cm. Widerstand und erregt Blutung.

Therapie. Bettruhe, täglich Klysma, warme Umschläge.

Pat. wird am 15. März 1885 wieder entlassen.

Nach dieser dritten Entlassung liessen die Schmerzen und Beschwerden nach bis Michaelis, seit dieser Zeit die-

selben Beschwerden wie früher, Stuhl- und Harnverhaltung, Schmerzen in der Seite, Kopfschmerz.

28. Juni 1886. Vierte Aufnahme. Befund wie früher, Beschwerden die gleichen.

Therapie. Bettruhe, Glycerin-Jod-Kali-Tampon. Täglich 1—2 Klysma.

Entlassen am 18. Juli 1886.

Seit dieser vierten Entlassung immer wieder dieselben Schmerzen im Leibe, heftiger Harndrang; Blasenentleerung erfolgte nur, wenn vorher Stuhlgang eintrat. Stuhl erfolgte nur auf Klysma und Abführmittel, Schmerzen in der Magengegend. Pat. konnte zeitweise gar nichts essen.

15. November. Fünfte Aufnahme. Befund wie früher Uterus rechts hinten fixirt.

Therapie. Bettruhe, täglich 1—2 Klysma, Tinct. amar. (Vergl. Fig. 16. „Klinisches Journal".)

Fig. 16.

Zur Massage-Behandlung übernommen. 18. November.

Befund. Alte, parametritische Fixation des Uterus nach rechts. Pat. klagt über Schmerzen in der rechten Seite und im Rücken, quälenden Urindrang, sehr hartnäckige Obstipation und Schmerz bei der Defäcation.

Behandlung. Methodisches Dehnen der Fixation, um dadurch den Uterus beweglicher zu machen, allmäliges Vorwärtstragen des Uterus, vorsichtiges Ziehen gegen die Symphyse.

19. November. Letztes Klysma verabfolgt.

20. November. Von heute ab Stuhlgang vollkommen geregelt.

24. November. Uterus ist soweit beweglich geworden, dass bei bimanuellem Tasten sich die Fingerspitzen hinter dem Uterus berühren.

4. December. Pat. wird entlassen.

Uterus lässt sich nun ohne Beschwerden bis zur Symphyse tragen, ist nicht mehr winkelsteif, lässt sich gerade strecken. Pat. hat keine Schmerzen, weder unter der Massagebehandlung, noch beim Spazierengehen. Der Stuhlgang ist vollkommen geregelt und schmerzlos, erfolgt täglich und zuweilen auch zweimal. Blasenbeschwerden vollkommen verschwunden. Pat. fühlt sich wohl.

Fall VIII.

Johanna St., Zimmermannsfrau, 41 Jahre alt, aus Ammerbach, aufgenommen am 24. November 1886.

Klinische Krankengeschichte.

Anamnese. Hatte als Kind Masern. Menstruation trat im 12. Jahre ein, war regelmässig vierwöchentlich, schwach, dabei heftige Schmerzen im Leibe. Verheirathete sich im 19. Jahre. Im selben Jahre erste Geburt. Im 21. Jahre zweite Geburt. Dritte Geburt im 27. Jahre. Vierte Geburt im 29. Jahre (Zange). Letzte Geburt im 31. Jahre. Menses waren stets regelmässig. Seit dem Jahre 1868 traten nach einer grossen Anstrengung bei der Feldarbeit Prolaps-Beschwerden und Drängen nach unten ein. Im Jahre 1870 wurde Pat. von einem Arzte ein Pessar eingelegt. Im Jahre 1871 bekam sie Eierstock-Entzündung. Pat. hatte continuirlich Schmerzen im Leibe. Seit drei Jahren bestehen auch Schmerzen im Kreuze, die bei der schweren Feldarbeit, die Pat. zu verrichten hat, stärker wurden. Stuhl war stets regelmässig, da Pat. Abführmittel nahm. Seit einem Jahre bestehen heftige Schmerzen beim Uriniren. Urin blutig, hatte oft reichlichen, weissen Bodensatz. Pat. klagt über Schmerzen im Leibe und im Rücken. Häufigen Urindrang, Drängen nach unten, Appetitlosigkeit, Ausfluss.

Status praes. Kräftig gebaute, gut genährte Frau, von kräftigem Knochenbau, Brustorgane normal. Percussion des Abdomen ergibt nichts Abnormes. Palpation der rechten, unteren Bauchhälfte etwas schmerzhaft. Damm intact, Vulva klafft, kleine Labien prominirend. Portio direct hinter der der Symphyse. Uterus retroflectirt, Portio lacerirt. Muttermund lässt Fingerkuppe 1 Cm. eindringen.

24. November 1886. Befund in Narkose. Corpus uteri liegt etwas rechts, dicht unterhalb des Promontoriums. Orificium uteri ohne vorherige Dislocation $3^1/_2$ Cm. vom Damme

entfernt, von der hinteren Commissur der Labien aus gemessen. Das im Douglas'schen Raume gelegene Ovarium ist das linke, das rechte Ovarium ist vor der Douglas'schen Falte an normaler Stelle gelagert. Bei der Betastung des linken Ovariums

Fig. 17.

reissen ganz seichte Adhäsionen. Uterus lässt sich aus dem Becken herausheben und in Anteversion bringen. Corpus uteri breiter als normal. Sonde Nr. 4 findet bei 3 Ctm. Widerstand, Sonde 3 passirt knapp, höchste Enge bei 4 Ctm. Cavum uteri $9^1/_2$ Ctm. lang. Mit Reposition des Uterus verlässt auch das

linke Ovarium den Douglas'schen Raum. Bei Anteversionstellung des Uterus spannt sich deutlich mehr als normal das rechte Lig. lat.

(Vergl. Fig. 17 und 18.)

Diagnose. Descensus et retroflexio uteri.

Zur Massage-Behandlung übernommen. 26. November.

Pat. gibt folgende Beschwerden an: Fortwährende Schmerzen im Kreuze und im Leibe, die sich steigern beim Gehen und Stehen, Drängen nach abwärts, starker Urindrang, schmerzhaftes Uriniren alle 3 Stunden. Meteorismus, Kopfschmerz, Unfähigkeit zu arbeiten.

Fig. 18.

Es besteht chronische Metritis mit starker Endometritis.

Behandlung. Reponiren des Uterus, Massage des durch chronische Metritis vergrösserten Uterus, Uterushebungen (Endometritis wird nicht behandelt).

30. November. Schmerzen im Kreuze geringer, Harndrang nachgelassen, Urinabgang weniger schmerzhaft. Endometritis gleich stark.

1. December. Pat. kann Urin 6 Stunden halten. Uterus cavum mit Sonde gemessen $8^1/_2$ Ctm.

12. December. Pat. tritt aus dem Spitale aus, wohnt privat, erscheint von nun an unregelmässig, macht trotz Verbot häufig den Weg nach Hause, eine Stunde Entfernung.

23. December. Orificium uteri ohne vorherige Dislocation $5^1/_2$ Ctm. vom Damme entfernt, von der hinteren Commissur der Labien aus gemessen. Uteruskörper kleiner, leichter reponirbar, lässt sich rasch entleeren. Endometritis gleich stark. Pat. leidet angeblich an Blutungen, die nach Anstrengungen, langem Gehen, Schaffen im Hause etc., zuweilen auch spontan eintreten.

20. Januar 1887. Pat. muss aus der Behandlung entlassen werden, da Besserung, so lange Endometritis besteht, nicht möglich. Behandlung der Endometritis durch Ausspülungen indicirt. Uterus retrovertirt, Portio steht um $2^1/_2$ Ctm. höher, als bei der Aufnahme.

Pat. gibt bei der Entlassung aus der Behandlung zu Protokoll: Die Schmerzen in der Seite und im Kreuze sind geringer als früher und hören zuweilen ganz auf. Drängen nach abwärts und Drang zum Uriniren hat nachgelassen. Urin kann die ganze Nacht über gehalten werden. Ausfluss ist angeblich viel geringer geworden (Vaginalausspülungen), Stuhlgang geregelt, ohne Abführmittel, fühle mich bedeutend besser, kann jetzt rasch gehen ohne Beschwerden, Füsse warm.

Fall IX.

Frau Emilie Gl. 34 Jahre alt aus Ammerbach.

Poliklinisches Journal vom Jahre 1882.

31. März 1882. Pat. als Kind immer schwächlich gewesen, menstruirte mit 14 Jahren regelmässig, 8 Tage lang, ohne Beschwerden. Verheirathete sich mit 22 Jahren, hat dreimal geboren ohne Kunsthilfe, das letzte Mal im Februar 1880. Seit 4 Monaten bestehen Schmerzen im Leibe, hauptsächlich beim Gehen. Grosse Mattigkeit, öfters Ohnmachtsanfälle. Stuhlgang retardirt wöchentlich circa zweimal. Ausfluss.

Diagnose: Retroflexio uteri Endometritis.

Am 1. Mai 1882. Reposition. Dann Pessar eingelegt. Nr. $10^1/_2$. Pat. wird controlirt bis zum 3. Juli. Ein grosser Theil der Beschwerden hat nachgelassen. Doch besteht unausgesetzt Fluor fort. Pat. wird daher am 4. Juli 1882 in die Klinik aufgenommen. Tann.-Glycerin-Tampon ergibt reichliches Secret.

Am 14. Juli Emmet-Operation ausgeführt. Am 20. Juli Suturen entfernt, am 26. Juli Pat. entlassen. Am 10. October 1882 tritt Pat. wieder in poliklinische Behandlung wegen wieder eingetretener Schmerzen im Leibe. Appetitlosigkeit. Untersuchung ergibt ein linksseitiges faustgrosses parametritisches Exsudat.

Therapie. Jod-Kali-Tampon und Ruhe.

21. Februar 1883. Uterus liegt bereits seit Neujahr ohne Pessar in anteflectirter Stellung. Achter Pessar eingelegt Nr. $10^1/_2$.

Am 5. Mai 1884. Pat. klagt über Schmerzen in der Vagina. Menses einmal ausgeblieben. Wahrscheinlich eingetretene Gravidität.

Am 12. Januar 1885. Hat vor 14 Tagen leicht und rasch entbunden. Parametritis und Oophoritis dextra, geringe Sinistroposition des Uterus, mit frischem Einrisse rechts an der Portio.

Am 17. April 1885. Muttermund stark, zweilippig, Beweglichkeit des Uterus von links und nach rechts sehr gehemmt. Fundus liegt retroflectirt, linksseitige Perioophoritis. Pessar eingelegt.

22. April 1885. Uterus liegt gut im Pessar.

11. Mai 1885. Uterus im Pessar zurückgesunken, wird reponirt. Uterus etwas rechts fixirt. Oophoritis dextra et sinistra.

Am 18. August 1886. Uterus stark nach hinten gelagert aber im Pessar anteflectirt. Bewegung nach links schmerzhaft. Rechts im Leibe Hitzegefühl, Schmerzen in der linken Seite, ebenso im Kreuze. Die rechte Douglas'sche Falte verdickt, sehr schmerzhaft, rechtes Ovarium normal, nicht empfindlich. Linkes Parametrium frei. Starker Ausfluss.

Therapie. Warme Salzumschläge. Scheidenausspülungen.

Am 25. August. Kreuzschmerzen stärker, sonstige Beschwerden geringer. Pessar gereinigt.

Am 25. October. Sehr starke Monorrhagie. Ausspülung des Uterus mit Liq. ferri und Tamponade.

Am 8. November. Uterus im Pessar zurückgelehnt. Thomas-Pessar eingelegt.

20. November. Uterus wird auch vom Thomas-Pessar nicht in anteflectirter Stellung gehalten, liegt im Pessar zurückgelehnt.

Zur Massage-Behandlung übernommen. 22. November 1886.

Die Pat., die eine Stunde weit entfernt wohnt und diesen Weg täglich zu Fuss zurücklegt, klagt über folgende Beschwerden: Constanter Schmerz im Kreuze und in der rechten Seite, Stechen in der Scheide, die Schmerzen steigern sich beim Gehen und Stehen, schnelles Gehen oder Laufen schmerzhaft. Sie leidet an starker Obstipation, erzwingt Stuhlgang nur durch Klysma, hat starken Fluor. Die Untersuchung ergibt folgenden Befund: Uterus retroflectirt. Cervix lacerirt, Uterus reponirbar, ungemein beweglich. Beide Douglas'sche Falten, namentlich die rechte verdickt und sehr schmerzhaft. Fundus uteri ebenfalls schmerzempfindlich, linkes Ovarium fixirt vergrössert, gering schmerzhaft, rechtes Ovarium schmerzfrei.

Behandlung. Tägliches bimanuelles Reponiren des Uterus, Uterushebungen und Massage der entzündeten Douglas'schen Falten.

1. December. Kreuzschmerzen und Ziehen in der rechten Seite geringer, Stuhlgang geregelt, täglich.

Fig. 19.

Am 13. December. Pat. hat ganz geringe Schmerzen unter Massagebehandlung. Uterusreponiren nicht mehr so schmerzhaft, übrige Zeit schmerzfrei.

16. und 17. December 1886. Uterus liegt anteflectirt ohne vorher reponirt worden zu sein. Pat. erscheint erst wieder am 28. December. Uterus wieder retroflectirt. Am 27. December Eintritt der Menses ohne Beschwerden. Die Blutung weniger copiös. Dauer bis 31. December.

Am 29. December. Uterus liegt anteflectirt. Beide Douglas'schen Falten auf Druck schmerzlos. Beide Ovarien von normaler Grösse, nicht empfindlich, linkes Ovarium leicht fixirt.

Fig. 20.

31. December 1886. Pat. entlassen. Gibt zu Protokoll: Fühle mich bedeutend gebessert, Schmerz in der rechten Seite und im Kreuze vollkommen geschwunden, ebenso das Stechen in der Scheide, Stuhlgang vollkommen geregelt, täglich. Fühle mich vollkommen gesund. Auch macht mir schnelles und langes Gehen keine Beschwerden, während ich früher dabei Schmerzen verspürte.

Befund. (Journalnotiz.) Früher Retroflexio. Rechtes Ovarium beweglich, linkes fixirt. Cervix lacerirt mit Follikel rechts. Emmet indicirt, vorher Endometrium zu behandeln.

(Vergl. Fig. 19 und 20.)

Fall X.

Charlotte K., Beamtenfrau, 26 Jahre alt, aus Rheda in Westphalen.

Klinische Krankengeschichte.

Pat. wurde zum ersten Male am 1. October 1885 aufgenommen. Es wurde damals am 1. December Perineoplastik ausgeführt. Pat. wurde am 22. December entlassen.

Damaliger Befund. Fundus uteri retroflectirt. Repositionsversuche schmerzhaft. Uterus reponirbar, hat aber die Neigung leicht zurückzufallen. Linkes Ovarium auf Druck schmerzhaft, an der Symphyse sacro iliaca gelegen, klein, hart, kugelig.

Nach der Entlassung am 22. December 1885 war das Befinden viel besser wie früher, der Appetit besserte sich, die Kopfschmerzen liessen nach, doch zeigte sich noch immer Blutandrang nach dem Kopfe, der Stuhl wird gut gehalten, das Drängen nach unten hat aufgehört, auch die Schmerzen im Kreuze sind geringer geworden. Pat. kommt, weil sie zur Einlegung eines Pessars bestellt ist.

Aufgenommen am 12. November 1886.

Anamnese. Als Kind gesund bis auf zweimalige Erkrankung an Lungenentzündung im 8. und 15. Jahre. Menstruirt seit dem 14. Jahre regelmässig. Menses dauern ziemlich 8 Tage. Bleichsucht vom 16. bis 20. Jahre. 1881 verheirathet. 1882 erste Geburt. (Zange.) Dammriss.

Stat. praes. Pat. mässig gut genährt, etwas dünner Knochenbau, Musculatur und Fettpolster mässig. Sichtbare Schleimhäute blass. Pupillen mittelweit, gut reagirend, Mammae klein, Herz und Lunge gesund. Abdomen im Niveau des Thorax. Damm $2^1/_2$ Ctm. breit. Operationsnarbe kaum sichtbar, Vulva schliesst, Vagina weit. Vaginalportion vor der Spinallinie. Uterus unbedeutend retroflectirt, unbedeutend links von der Medianlinie gelagert mit Fundus am 3. Kreuzbeinwirbel. Linkes Ovarium an der Symphyse sacro iliaca gelegen, wenig empfindlich, dicht an der linken Uteruskante, am Ansatz des Ligamentum lat., in der Höhe des innern Muttermundes etwas Schmerzhaftigkeit. Uterus lässt sich leicht reponiren, dabei Schmerzhaftigkeit links. Die linke Douglas'sche Falte spannt sich und ist sowohl auf Druck wie auf Zug schmerzhaft.

21. November. Uterus lässt sich gut reponiren. Bei der Reposition wird über Schmerz geklagt. Linke Douglas'sche Falte scheint straff und schmerzhaft zu sein. Das rechte Ovarium ein wenig empfindlich. Am Muttermunde keine Erosionen. Tann.-Glycerin-Tampon ergibt Schleim, keinen Eiter.

26. November. Befund in Narkose. Uterus retroflectirt. Fundus links hinten neben dem Promontorium. Von der Vagina auch das linke und rechte Ovarium getastet, lassen vermuthen, dass sie im Douglas'schen Raume liegen, beide von normaler Grösse. Die Untersuchung per rectum bestätigt, dass das linke Ovarium im Douglas'schen Raume liegt. Eine Adhäsion zwischen Corpus und Cervix uteri wird unter Controle des vom Rectum eindringenden Fingers gelöst. Das rechte Ovarium geht auf das Lig. lat. über. Die Zipfel der getrennten Adhäsionen liegen einer am Corpus, der andere am Cervix, dort, wo das Douglas'sche Band abgeht. Linkes Ovarium bleibt etwas hinten liegen, es ist durch Adhäsionen fixirt, die gelöst werden müssen.

(Vergl. Fig. 21.)

Diagnose: Retroflexio uteri.

Zur Massage-Behandlung übernommen am 30. November.

Pat. klagt über Schmerzen bei der Untersuchung, sowohl in der rechten als in der linken Seite, etwas Kreuzschmerz beim Herumgehen, über grosse Mattigkeit im Körper, Kopf- und Rückenschmerzen, geringen Ausfluss und

Fig. 21.

kalte Füsse. Uterus retroflectirt, bimanuelle schonende Reposition schmerzhaft, namentlich in der linken Seite. Linkes Ovarium fixirt, schmerzhaft auf Druck, linke Douglas'sche Falte schmerzhaft.

Behandlung: Lösung der Adhäsionen des linken Ovariums. Massage der linken Douglas'schen Falte, tägliches bimanuelles Reponiren, Uterushebungen.

9. bis 14. December. Menses normal.

20. December. Pat. fühlt sich besser. Die Schmerzen unter der Massage gering, beim Herumgehen keine Beschwerden, Kopfschmerzen geringer, Schlaf besser.

5. bis 10. Jänner 1887. Menses.

20. Jänner. Pat. drängt auf Abreise. Entzündungs-Erscheinungen vollständig geschwunden. Linkes Ovarium auf Druck nicht schmerzhaft, normal, beweglich. Bimanuelles Reponiren schmerzlos. Pat. fühlt auch bei längerem Gehen keine Schmerzen. Pat. gibt zu Protokoll: Mattigkeit im Körper fast ganz geschwunden, Kopf- und Rückenschmerzen nachgelassen. Untersuchung nicht mehr schmerzhaft, Schmerzen im Leibe verschwunden. Füsse warm.

20. Jänner. Pat. wird aus der Massage-Behandlung entlassen, Lageveränderung nicht corrigirt, bekommt Achter-Pessar Nr. $9^1/_2$. Entlassen am 3. Februar 1887. Uterus liegt gut im Pessar.

Fall XI.

Anna M., Beamtensfrau, 36 Jahre alt, aus Jena.
(Poliklinisches Journal.)

Anamnese: Pat. mit 16 Jahren menstruirt, Menses regelmässig, Blutung spärlich ohne Schmerzen, drei Tage dauernd. Verheirathet im 22. Jahre. Erste Geburt im 25. Jahre, Geburt leicht, Wochenbett normal, zweite Geburt (Zwillinge) im 26. Jahre. Geburt und Wochenbett normal. Dritte Geburt im 27. Jahre, vierte Geburt im 29 Jahre. Zwischen der vierten und fünften Geburt ein Abort. Fünfte Geburt im 31. Jahre, sechste Geburt im 34. Jahre, siebente Geburt im 35. Jahre. Seit der siebenten Geburt traten mehrmals sehr starke Blutungen ein (Aborte?). Letzte Menstruation angeblich Ende September 1886. Am 16. October trat plötzlich sehr starke Blutung ein, es wurde poliklinische Hilfe in Anspruch genommen. Die Untersuchung ergab Blutgerinnsel und Chorionfetzen in der Vagina. Die Blutung wurde durch Tamponade gestillt. Am 17. October Früh die Tamponade wiederholt. Am 18. October manuelle Entfernung der Eireste aus dem Uterus. Ausspülung mit Sublimat. Wochenbett gut, zuweilen trat ganz geringe Blutung ein. Pat. kam am 26. October als ambulante Patientin in Behandlung.

Befund: Vagina weit, Dammnarbe, Portio zweilippig, etwas vor der Spinallinie, lässt Fingerkuppe eindringen. Uterus retroflectirt, Bewegung des Cervix nach vorne gering schmerzhaft, beide Parametrien frei. Linkes Ovarium gering vergrössert, nicht schmerzhaft. Reposition des Uterus schwierig, weil Fundus direct unter dem Promontorium liegt. Vorziehen des ganzen Uterus mit Kugelzange, Reposition, Thomaspessar eingelegt.

27. October: Uterus liegt gut im Pessar. Weitere Therapie: Vaginalausspülungen und Abführmittel.

30. October. Uterus über das Pessar zurückgelehnt, Thomaspessar entfernt, Achterpessar eingelegt Nr. $9^1/_2$.

31. October. Pessar Nr. $9^1/_2$ entfernt. Achterpessar Nr. 9 eingelegt.

1. November. Uterus liegt gut im Pessar.

5. November. Uterus im Pessar zurückgelehnt.

Zur Massage-Behandlung übernommen am 1. December 1886.

Befund: Ovarien und Tuben beiderseits schmerzhaft, besonders linkes Ovarium. Beide Ovarien liegen tief, steigen auch bei der Reposition nur wenig auf, es sind seichte Adhäsionen daran.

Pat. gibt folgende Beschwerden an: Continuirlicher Schmerz in der linken Seite, der sich beim Gehen und Stehen steigert. Kreuzschmerzen, Drängen nach unten, Obstipation, schmerzhafte Defäcation, Ausfluss, Kältegefühl in den Beinen.

Behandlung: Beseitigung der Entzündungsprocesse, bimanuelles Reponiren des Uterus, Uterushebungen. Die ambulante Pat. erscheint unregelmässig und kann sich, da sie ihr Hauswesen allein führt, wenig schonen.

Vom 3. December an ist Stuhlgang geregelt, täglich, schmerzlos. Vom 19. bis 22. December Menses. Empfindlichkeit geringer, Menses weniger stark.

23. December. Drängen nach unten hat nachgelassen, stellt sich jedoch bei Anstrengungen, schnellem Gehen, Heben etc. ein. Kopfschmerz hat nachgelassen. Zuweilen noch Kreuzschmerzen und ein stechendes Gefühl in der linken Seite. Kältegefühl in den Beinen verschwunden.

5. Jänner. Kreuzschmerzen und Schmerzen in der linken Seite gänzlich verschwunden. Das Massiren verursacht noch geringen Schmerz.

19. Jänner. Eintritt der Menses, Schmerzhaftigkeit ganz gering im Kreuze. Blutung gering.

27. Jänner. Menses zu Ende. Die ambulante Pat. hat sich nicht wieder vorgestellt.

Fall XII.

Anna M., Bauerstochter, 26 Jahre alt, aus Plothen bei Schleiz, aufgenommen am 4. October 1886.

Klinische Krankengeschichte.

Pat. hatte als Kind die Masern. Von dieser Zeit an periodisch (gewöhnlich alle 14 Tage) wiederkehrende Angstgefühle, die im Leibe beginnen: „es steigt ihr wie eine Kugel bis zum Hals und fällt dann wieder herunter". Dabei Schmerzen im Leibe und krampfartige Erscheinungen in den Armen. Regel seit dem 14. Jahre, nicht ganz regelmässig, schwach, dabei Schmerzen im Unterleibe und in den Beinen. Die Anfälle kommen besonders in den Tagen vor Eintritt der Regel, wiederholen sich öfters am Tage, dauern durchschnittlich 4—5 Minuten und halten meist 3 Tage an. Ferner bestehen heftige Schmerzen beim Urinlassen, die sich kurz vor dem Eintritt der Menses immer verschlimmern.

Beschwerden: Häufiger Urindrang. Schmerzen beim Urinlassen, Angstgefühle, Schmerzen in der Magengegend, Kopfschmerz.

5. October 1886. Stat. praes. Dürftig genährte Person, sichtbare Schleimhäute mässig roth. Thorax flach. Mammae klein. An Herz und Lunge nichts Pathologisches. Etwas Struma. Abdomen flach, keine Striae. Druck nirgends schmerzhaft. Vulva schliesst. Damm intact, trichterförmig eingezogen. Grosse Labien sehr fettarm. Hymen zeigt Einrisse nach hinten. Rectum voll Fäces. Vagina weit, glatt. Vaginalportion vor der Spinallinie. Uterus klein, in abnormer Stellung gelagert mit Fundus nach links oben, mit dem Cervix nach rechts unten fixirt. Beide Parametrien straff und empfindlich, linkes mehr als rechtes. Bewegung des Cervix nach vorne stark gehemmt und schmerzhaft. Tannin-Glycerin-Tampon ergibt keinen Eiter.

20. November. Befund in Narkose. Sehr straffe Befestigung der Lig. lat. Fundus geht mit grosser Kraft

Fig. 22.

Fig. 23.

zurück, sobald man ihn vom Scheidengewölbe aushebt. Befestigung im linken Lig. lat. erstreckt sich weiter nach vorn als im rechten.

(Vergl. Fig. 22 und 23.)

Diagnose. Parametritis et Perimetritis chronica. Cystitis.

Therapie. Bettruhe, Klysma, Priessnitz-Umschlag. — Warme Ausspülungen. — Blasenausspülungen mit Sublimat.

Zur Massage-Behandlung übernommen am 22. November.

Beschwerden. Schmerzen in der linken Seite. Blasenkrampf und schmerzhafte Blasenentleerungen, Magendrücken, Kopfschmerz, Obstipation und schmerzhafte Defäcation. Frösteln in Händen und Füssen, häufige hysterische Anfälle mit Angstgefühlen und Krämpfen verbunden, meist 8 Tage vor Eintritt der Menstruation. Menses sehr schmerzhaft.

Behandlung. Loslösen des Uterus von den sehr straffen, festen und derben Befestigungen, die ihn fixiren, Beseitigung der beiderseitigen Residuen para-perimetrischer Entzündung.

24. November. Cervix uteri soweit beweglich geworden, dass derselbe sich median stellen lässt. Urindrang hat nachgelassen, von heute ab Stuhl geregelt, schmerzlos.

26. November. Fundus uteri soweit beweglich geworden, dass er sich in die Medianlinie stellen lässt. Befestigung im Lig. lat. rechts jetzt weniger straff, ebenso links.

1. December. Links fühlt man jetzt durch die zahlreichen Stränge hindurch die Gestalt des linken, etwas vergrösserten Ovariums, selbes ist schmerzempfindlich.

23. December. Eintritt der Menses, dauert bis 28. December. Vormenstruelle Beschwerden sehr gering. Eintritt und Dauer der Menses jetzt vollkommen schmerzlos.

24. December. Uterus soweit beweglich geworden, dass man Fundus über die Mittellinie hinaus nach rechts führen kann. Die Form des rechten Ovariums, das ebenfalls zwischen den Strängen eingeschlossen ist, tritt hervor.

7. Januar 1887. Uterus schon sehr beweglich, lässt sich mit Fundus vollkommen nach rechts legen, die Portio weicht nach links und oben aus. Uterus lässt sich gerade strecken.

12. Januar. Linkes Ovarium, jetzt rings herum gut abtastbar, liegt zwischen den nachgiebigen Strängen, die dem

Fingerdrucke ausweichen. Ist aber noch fixirt, ebenso das rechte Ovarium.

20. Januar. Eintritt der Menses, Dauer bis 25. Januar, vollkommen schmerzloser Verlauf.

23. December. Uterus vollkommen frei beweglich, lässt sich auch leicht gerade strecken. Linkes Ovarium beweglich, ebenso das rechte. Beide Ovarien jetzt kleiner und auf Druck nicht mehr schmerzhaft.

24. December. Pat. aus der Behandlung entlassen, am 27. December vorgestellt.

(Journalnotiz.) Uterus lässt sich bis in gezeichnete Lage (vergl. Fig. 24) ohne Mühe und

Fig. 24.

ohne jeden Schmerz stellen. Spontan liegt Uterus noch ziemlich so wie am 20. November und es sind im linken Lig. lat. einige straffe Stränge zu fühlen. Die damals breite Infiltration beider Lig. lat. besteht nicht mehr. Die damals distinct nicht zu tastenden Ovarien liegen jetzt beiderseits unter dem Psoasrande und sind deutlich tastbar, sind kleiner als normal geschlechtsreif.

Fall XIII.

Henriette T., Zimmermalerswitwe, 45 Jahre alt, aus Weimar, aufgenommen am 4. November 1886.

Klinische Krankengeschichte.

Pat. hatte als Kind Masern und Scharlach, menstruirte im 13. Jahre. Menses regelmässig, vierwöchentlich 6—7 Tage dauernd, mässig stark, dabei Ziehen im Leibe. Verheirathete sich im 20. Jahre. Ein Abortus, drei Geburten im 23., 24. und 27. Jahre. Im ersten Wochenbette erkrankte Pat. an Fieber, war drei Tage lang besinnungslos, erkannte Niemanden. Diese Krankheit dauerte 20 Wochen. Nach dieser Erkrankung trat vollkommenes Wohlbefinden ein. Menses waren wieder regelmässig. Die zweite und dritte Geburt verlief normal. Seit dem 18. Jahre treten jedesmal zur Zeit der Menstruation heftige linksseitige Kopfschmerzen ein, welcher Zustand sich seit dem 30. Jahre fortwährend verschlimmerte. Die Kopfschmerzen dauerten immer zwei Tage lang. Während dieser Zeit ass und trank Pat. nichts. Am dritten Tage stellte sich immer heftiger Durst ein und starke Kreuzschmerzen, welche den ganzen Tag über andauerten. Am vierten Tage trat stets Wohlbefinden ein. Im September 1884 Eintritt der Menopause. Im October 1885 trat eine Blutung ein, die sieben Tage lang dauerte, dabei Kopfschmerz. Seit Eintritt der Menopause vierwöchentlich periodisch wiederkehrend dieselben Beschwerden wie früher. Seit Anfangs August 1886 fortwährende Blutung durch neun Wochen. Dann drei Wochen lang heller Ausfluss, dann traten wieder die Blutungen ein. Pat. hat ausser den regelmässig periodisch eintretenden Kopfschmerzen keine Beschwerden bei der Blutung.

Stat. praes. am 6. November 1886. Pat. ziemlich mager, von gracilem Knochenbau, sichtbare Schleimhäute normal. Thorax wenig gewölbt. Die Claviculargrube rechts erheblich tiefer wie links. Mammae mässig voll. Leberdämpfung an der sechsten Rippe. Ueber der Claviculargrube rechts unbestimmtes Athmen. Brustorgane normal. Abdomen flach. Alte Striae in mässiger Anzahl. Palpation in der Mitte zwischen Nabel und Symphyse ergibt eine etwas schmerzhafte Resistenz. Damm defect. Vulva klafft nur unbedeutend. Kleine Labien etwas hervorstehend. Scheide kurz. Portio vor der Spinallinie. Bewegung der Portio nach rechts und links schmerzhaft. Corpus uteri anteflectirt. Cervix fixirt. Bewegung des Cervix schmerzhaft. Rechts hinten durch das Scheidengewölbe fühlt man die unregelmässig höckerige Oberfläche eines Tumors, der auf Druck empfindlich ist, besonders an der medianen Seite, er scheint ungefähr 4 Ctm. Durchmesser zu haben. Wenn man per Rectum untersucht, findet man, dass der Tumor rechts vom Rectum hinten gelagert ist. Blutungen dauern an.

Therapie. Bettruhe. — Pulv. liquirit. — Priessnitz-Umschl. — Secalepillen.

11. November. Pat. klagt über viel Kopfschmerz, die Blutungen dauern an; Temperaturen sind normal. Sonde passirt nach links hin 5 Ctm. Man fühlt kleine Rauhigkeiten am cervicalen Theil des Uteruscavums. Linke Tubenecke schmerzhaft. Dilatation mit Coni (Conus $6^1/_2$ passirt nur 4 Ctm. tief. Die linke Seite ist bei 5 Ctm. im Innern empfindlich).

13. November. Blutung sistirt.

14. November. Conus Nr. $4^1/_2$ dringt $6^1/_2$ Ctm. ein. Berührung des Fundus ist schmerzhaft, und zwar nur an ganz circumscripter Stelle in der linken Tubenecke. Es wird von den schmerzhaften Stellen etwas Schleimhaut zur mikroskopischen Untersuchung abgeschabt. Ausspülung des Uterus.

16. November. Blutung stellt sich wieder ein.

21. November. Blutung dauert an. Allgemein-Befinden besser, Schlaf besser, Appetit vorhanden, Stuhl regel-

mässig. (Tinct. rhei.) Uterus beweglich, nicht vergrössert, links unbedeutende Empfindlichkeit. Der Tumor rechts hinten ist kaum empfindlich. (Ergotin — Liquor ferri album.)

24. November. Blutung dauert fort, wenn auch nicht sehr reichlich. Aus der äusseren Betastung des Uterus kann man keinen Verdacht auf Carcinom entnehmen. Da der Uterus klein ist, liegt die Vermuthung nahe, dass die Blutungen vom adhärenten Ovarium herrühren. Es wird daher angezeigt sein, das Ovarium zu lösen.

26. November. Befund in Narkose. (Vergl. Fig. 25.) Der seitlich am Becken festliegende Körper ist

Fig. 25.

nicht das adhärente Ovarium, sondern liegt fest, wie Fig. 25 zeigt, im lig. latum. Das Ovarium liegt frei und oberhalb des Tumors. Die Tube ist ganz zart parallel dem Lig. ovar.

30. November. Uterus frei beweglich. Der Tumor rechts empfindlich auf Druck. Laminariastift (4 Mm.) eingelegt.

1. December. Stift entfernt. Sonde 6 passirt 6 Ctm. Laminariastift (8 Mm.) eingelegt.

2. December. Abtastung des Uterus in Narkose. Ein in das Cavum uteri hineinragendes Neugebilde kann nicht

eruirt werden. Uterus ist flexibel, klein, senil. Am Fundus schiebt sich die Schleimhaut in Falten zusammen. Es lässt sich kein Adenom tasten; es wird möglichst viel Schleimhaut, besonders am Fundus, abgeschabt. Nach der ausgiebigen Abschabung Sublimat-Ausspülung, der Ausspülung mit Liquor. ferri sesquichlor. in zunehmend concentrirteren Lösungen folgt.

18. December. Hinten und rechts vom Uterus ein Tumor, der grösser als der frühere ist. Der Tumor ist vermuthlich ein Hämatom.

Fig. 26.

20. December. Pat. klagt über Frieren im Leibe. Temp. normal.

23. December. Uterus anteflectirt, median liegend. Rechts vom Uterus und hinter demselben ein Tumor, der nach unten bis in die Höhe der Spina ischii reicht, nach oben den Beckeneingang nicht erreicht. Der durch das rechte Scheidengewölbe zu fühlende Abschnitt des Tumors fühlt sich fest und etwas uneben an. Dicht hinter dem Cervix ist das Segment des Tumors zu fühlen, durch eine seichte Incisur davon getrennt. Der Tumor reicht über die Mittellinie nach links hinüber, ist auf Berührung nicht schmerzhaft.

(Vergl. Fig. 26 und 27.)

Zur Massage-Behandlung übernommen am 24. December.

Pat. fühlt sich sehr schwach, klagt über vollständige Appetitlosigkeit, der Stuhl verhalten, schmerzhaft, erfolgt nur auf Abführmittel. Schmerzen im Kreuze, die sich zuweilen stark steigern, constantes Hitzegefühl im Unterleibe rechts, unruhiger, geringer Schlaf, Frösteln in Händen und Füssen.

Fig. 27.

Behandlung. Massage des rechtsseitigen Hämatoms.
26. December. Tumor hat sich bedeutend verkleinert,

das über die Mittellinie nach links reichende Segment des Tumors verschwunden. Hitzegefühl geringer. Stuhlgang geregelt, zum ersten Male seit Abtastung schmerzlos.

31. December. Der Tumor hat weiter abgenommen. Uterus grenzt sich deutlich ab. Hitzegefühl und Schmerzen im Kreuze weiter abgenommen.

6. Januar 1887. Die Kreuzschmerzen haben gänzlich nachgelassen.

7. Januar. Uterus vollkommen frei, normal beweglich. Hämatom gänzlich geschwunden.

9. Januar. Nahe der Symphyse sacro-iliaca und in Verbindung mit dem Knochen ein Tumor, der nicht beweglich, sich fest, theilweise elastisch anfühlt, an seiner Vorderseite deutliche Furchungen zeigt, höckerige Gestalt besitzt und auf Druck nicht schmerzhaft ist. Da es unmöglich ist, die Art des Tumors genau zu bestimmen, wird versuchsweise zur Sicherung der Diagnose mit Massage fortgesetzt.

26. Januar. Der Tumor hat sich während dieser Zeit nicht verändert, ist hart, von höckeriger Oberfläche, stellenweise gering elastisch und steht in fester Verbindung mit der Symphyse sacro iliaca.

Pat. hat seit 14 Tagen keine Beschwerden, fühlt sich wohl, wird entlassen.

Befund wie am 26. November.

(Journalnotiz.) Enchondrom der Art. sacro-iliaca. Hämatom spurlos verschwunden.

(Vergl. Fig. 25.)

Fall XIV.

Pauline H., Maurersfrau, 32 Jahre alt, aus Gauern (S.-Altenburg), erste Aufnahme am 15. October 1882.

Klinische Krankengeschichte.

Erste Menstruation im 18. Jahre, trat stets regelmässig in vierwöchentlichen Intervallen ein, dauerte circa drei Tage, war stets mit Schmerzen verbunden. Pat. hat dreimal geboren. Die erste Geburt 1876 verlangte Kunsthilfe (Zange), das Wochenbett war gut. Zweite Geburt im Jahre 1878 war leicht. Pat. erlitt aber damals grossen Blutverlust, nach drei Wochen post partum trat spontan eine Blutung ein, die zwölf Wochen dauerte. Nach Ablauf dieser zwölf Wochen trat eine Regelpause von einem Jahre ein. Dann hatte Pat. in vierzehntägigen Intervallen sehr starke und langdauernde Blutungen, die bis sechs Monate vor der letzten Conception andauerten. Die drei Jahre, die zwischen der Geburt des zweiten und dritten Kindes im October 1881 liegen, will Pat. meist im Bette zugebracht haben, da sie wegen grosser Schmerzen im Leibe, besonders an der linken Seite und im linken Beine sich nicht rühren konnte, das linke Bein war zuweilen ganz taub. Während dieser ganzen Zeit litt Pat. an Obstipation, Appetitlosigkeit und Schmerzen beim Uriniren. Die damalige Untersuchung vom 16. October 1882 ergab, dass der Uterus hoch hinten sehr kurz fixirt war, in pathologischer Anteflexionstellung. Katarrh war nicht vorhanden. Therapie bestand in Bädern mit kalten Uebergiessungen, während der Nacht warme Umschläge. Unter dieser Behandlung hat sich das Allgemeinbefinden der Pat. gebessert. Pat. wird am 15. Jänner 1883 entlassen. Uterus entschieden freier beweglich, linke Douglas'sche Falte noch straff und auf Druck empfindlich. Die ersten drei Monate nach ihrer Entlassung

fühlte sich Pat. schwach und konnte die Arbeit nicht aufnehmen. Dieser Zustand besserte sich allmälig, Pat. fühlte sich wieder arbeitsfähig. Vier Wochen vor der folgenden zweiten Aufnahme am 24. Mai 1884 traten wieder die alten Beschwerden ein, Pat. klagt über Schwäche, Rückenschmerzen, Leibschmerzen und Kopfschmerzen. Die Menstruation war regelmässig. Die Blutung war sehr stark und dauerte acht Tage. Damaliger Befund: Uterus hoch oben im Becken spitzwinklig anteflectirt, Fundus liegt dicht unter dem Promontorium und ist leicht beweglich. Unter der Spitalbehandlung hat sich das Allgemeinbefinden gebessert, die Schwäche nachgelassen, Pat. am 15. Juni 1884 entlassen. Die bei der Ent-

Fig. 28.

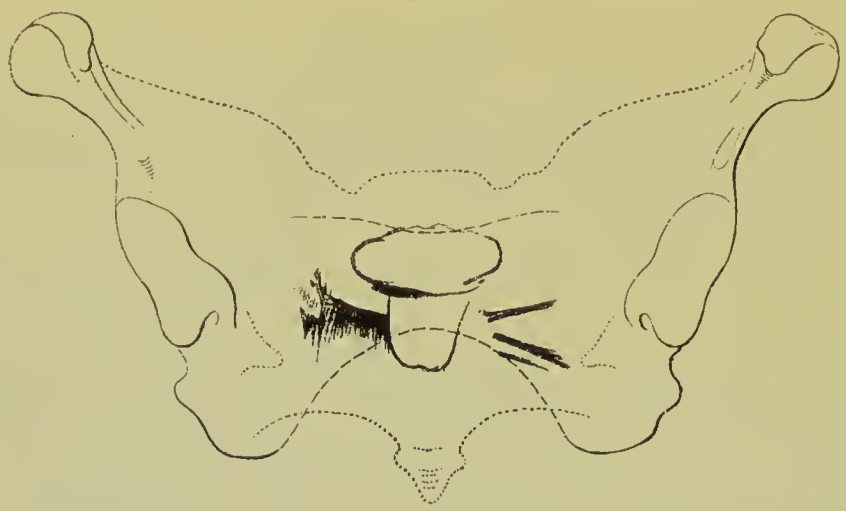

lassung der Pat. im Juni 1884 noch theilweise bestehenden Leibschmerzen nahmen zu Hause trotz continuirlicher, warmer Umschläge und körperlicher Ruhe fortwährend zu. Zugleich traten unbestimmte Schmerzen in allen Theilen des Körpers ein, im Kopfe, in den Armen, in den Beinen und in der Magengegend. Ferner litt Pat. an starker Obstipation, die sie nur durch häufige Klysmata heben konnte. Ebenso bestanden Urinbeschwerden. Die Menses waren regelmässig, dabei steigerten sich jedoch die vorhandenen Schmerzen. Pat. wurde während ihrer dritten Aufnahme auf die Klinik 20. Jänner

1885 mit warmen Salzumschlägen, Bädern mit kalten Abreibungen und Abführmitteln behandelt.

Entlassen am 24. Februar 1885. Nach dieser dritten Entlassung wurde Pat. poliklinisch behandelt, die Beschwerden waren dieselben. Vierte Aufnahme am 13. Mai 1885.

Damaliger Befund: Uterus anteflectirt, starker Flexionswinkel, rechtes Ovarium vergrössert, auf Druck schmerzhaft. Therapie: Bäder und Abführmittel. Entlassen am 11. Juni 1885. Nach der Entlassung im Juni 1885 traten die Menses regelmässig ein bis October 1885, jedoch litt Pat. dabei an Schmerzen in der linken Seite. Seit October 1885 sind die Menses etwas unregelmässig geworden. Blutung schwach, dabei heftige wehenartige Schmerzen im Leibe. Ausserdem leidet Pat. an Stuhlverstopfung und zuweilen an Urinbeschwerden, Arbeitsunfähigkeit. Fünfte Aufnahme am 15. December 1886.

17. December 1886. Untersuchung in Narkose. Alte hintere hohe Fixation durch Parametritis

Fig. 29.

post. chronica. Die Fixation *a* (Fig. 29) in der rechten Douglas'schen Falte wechselt während

der Untersuchung, ist offenbar zum Theil durch Muskelaction bedingt. (Journal-Notiz.)

(Vergl. Fig. 28 und 29.)

Uebernommen zur Massage-Behandlung am 17. December 1887.

Befund: Pat. klagt über constante, schneidende Schmerzen in beiden Seiten und Schmerzen im Kreuze, die sich bei jeder Bewegung steigern. Ebenso strahlen die Schmerzen in beide Oberschenkel aus. Die Menstruation ist unregelmässig, dauert 5—6 Tage, copiös, dabei heftige Schmerzen im Kreuze und im Leibe vor Eintritt der Blutung, die sich während der Dauer der Menstruation noch steigern, so dass Pat. stets während dieser Zeit sich zu Bette legen muss. Stuhlgang sehr erschwert, erfolgt nur auf Klysma, Defäcation schmerzhaft, heftiger Urindrang und Brennen bei Blasenentleerungen, schlechter, unruhiger Schlaf (4—5 Stunden). Es bestehen zahlreiche Reflexneurosen: In der linken Hüfte, in den Oberschenkeln und in der linken Schultergegend, in der Magengrube und in der Nabelgegend, die sich bei Druck auf die betreffenden harten, sich oft nur als stecknadelkopfgrosse, sehr schmerzhafte Punkte darbietenden, isolirten Narbengebilde in den Parametrien, stets prompt auslösen. Pat. blutleer, matt, nervös, klagt über Frösteln in Händen und Füssen.

Behandlung: Dehnen der cicatrisirten Lig. lat.; Dehnen der zahlreichen und versteckt liegenden Narbengebilde in den Parametrien, Entbinden dadurch der in diese Narben eingebetteten, geklemmten Nerven, Beweglichermachen des Uterus. Massage des rechten Ovariums.

24. December 1886. Uterus etwas beweglich geworden, steht tiefer, erreicht beinahe mit Portio die Spinallinie. Empfindlichkeit im Ganzen etwas nachgelassen.

27. December. Resistenz in beiden Parametrien geringer, Frösteln in Händen und Füssen nachgelassen, ebenso Kopfdruck. Stuhl geregelt, aber noch schmerzhaft.

1. Jänner 1887. Eintritt der Menses. Jetzt keine Schmerzen, nur sehr grosse Mattigkeit, auch während der Menses keine Schmerzhaftigkeit.

6. Jänner. Menses zu Ende.

11. Jänner. Allgemeinbefinden angeblich besser. Pat. weniger empfindlich. Linkes Ovarium kleiner und weniger schmerzhaft auf Druck, liegt weiter vorn.

12. Jänner. Uterus nicht mehr hoch und hinten rechts fixirt durch die narbig geschrumpfte rechte Douglas'sche Falte. Beide Parametrien frei.

16. Jänner. Rechte Douglas'sche Falte nicht mehr empfindlich auf Druck und Zug.

Fig. 30.

28. Jänner. Eintritt der Menses. Vollständig schmerzlos. Pat. schreibt in ihr Tagebuch, das sie wie jede andere Pat. während der ganzen Behandlung zu führen hat „wörtlich": Diese Nacht und heute Morgen war es mir wohl, Stuhl Früh 7 Uhr. Bei der Massage hatte ich wenig Schmerzen. Nach der Massage war es mir sehr wohl. Was ich seit langer Zeit nicht gefühlt habe, Hände und Füsse sind mir

jetzt immer warm. Nach der Massage hatte ich Temp. 37·0, eine Stunde später 37·1.

31. Jänner. Pat. musste wegen unserer Abreise aus der Behandlung entlassen werden; vollständige Heilung würde circa 3—4 Wochen weitere Massage-Behandlung erfordern.

Befund: Uterus sehr viel freier beweglich als am 17. December, hintere anormale Fixation besteht nicht mehr. Links hinten in der Höhe der früheren Fixation ein gegen Druck intensiv empfindlich kleiner Punkt und darüber eine nicht empfindliche parallel der Uterusaxe prominirende Leiste.

(Vergl. Fig. 30 Journal-Notiz.)

Fall XV.

Frau Ida C., 25 Jahre alt, aus Niederzimmern bei Weimar, von Herrn Professor Dr. Küstner zur Massage-Behandlung übergeben am 30. December 1886.

Krankengeschichte.

Anamnese: Pat. machte als Kind mehrmals Darmentzündung durch, menstruirte zum ersten Male mit 15 Jahren. Vom 17. Jahre an waren die Menses geregelt. Pat. war stets schwächlich und kränkelte, litt an Bleichsucht. Hat im März 1885 geheirathet. Im August 1885 setzten die Menses aus. Im September 1885 trat ausser der Zeit eine sehr starke Blutung ein, das Blut ging in Stücken ab, die Blutung dauerte fünf Tage. Pat. hatte dabei Schmerzen im Leibe und im Kreuze und schmerzhafte Spannung im Leibe. Seit dieser Zeit besteht das gegenwärtige Leiden. Die Schmerzen wurden immer stärker, namentlich in der rechten Seite, die Menses wurden sehr copiös, traten zwar regelmässig ein, waren aber mit sehr viel Schmerzen verbunden. Pat. musste sich stets zu Bette begeben. Die Dauer der Menses schwankte zwischen sechs und fünfzehn Tagen. Im Jänner 1886 consultirte Pat. einen Arzt. Pat. hatte damals während ihrer Menstruation, die zehn Tage dauerte, sehr starke Schmerzen in der rechten Seite und im rechten Beine und Schmerzen in der Magengegend. Die Menses wurden trotz der angewandten Therapie stets stärker, es trat auf jede geringfügige Anstrengung Blutung ein. Die Schmerzen im Kreuze und in der rechten Seite und in beiden Beinen steigerten sich. Im Juli 1886 war die Menstruation sehr stark, dauerte fünfzehn Tage. Pat. lag drei Wochen im Bette vom grossen Blutverluste erschöpft. Anfangs September 1886 trat ebenfalls eine sehr starke Menorrhagie ein, die fünfzehn Tage lang andauerte. Pat. litt

an sehr heftigen Schmerzen, wie Wehen, das Blut ging in Stücken ab. Pat. war damals sehr elend, sehr erschöpft. Hatte Ohnmachtsanfälle, bekam Schwindel beim Herumgehen. Pat. wurde am 11. November in die Privatklinik aufgenommen und am 30. December zur Massage-Behandlung übergeben.

Fig. 31.

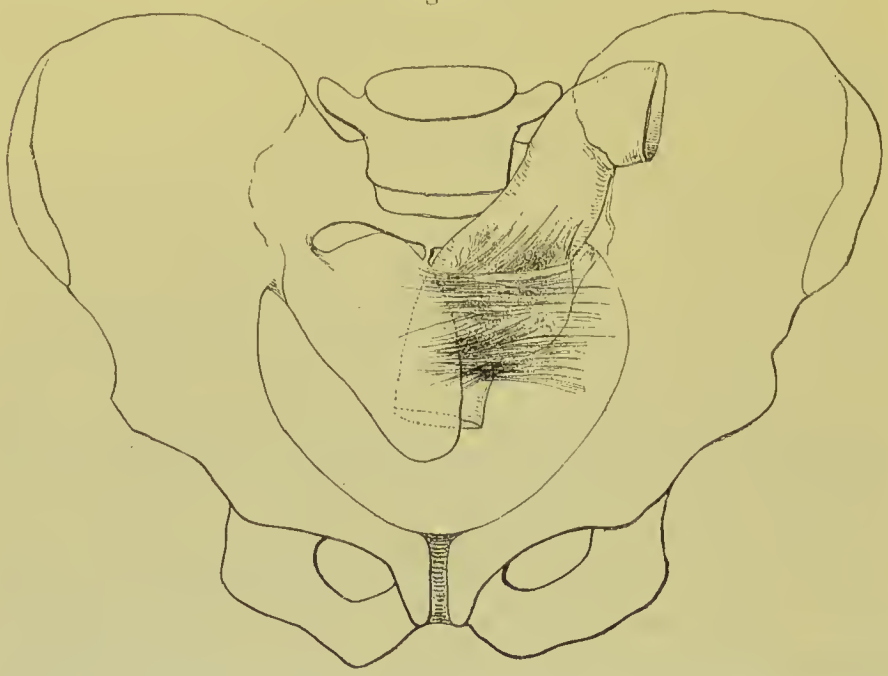

Stat. praes. am 8. December. Pat. sehr anämisch (anämisches Herzgeräusch) klagt über folgende Beschwerden: Continuirlicher Schmerz in beiden Seiten im Unterleibe und im Kreuze, schmerzhaftes Gefühl von Spannen im Leibe, das bei jeder Bewegung sich steigert, „jeder Schritt thut weh," der Schmerz strahlt in beide Oberschenkel aus. Drücken in der Brust, Brechreiz und Erbrechen, Aufstossen, Kopfschmerzen, Schwindelanfälle, Mattigkeit im ganzen Körper, die Füsse kalt und steif.

Nur hohe combinirte Untersuchung (Zeigefinger im Rectum, Daumen in der Vagina auf die Portio gelegt und zugleich Tasten der äusseren Hand von den Bauchdecken aus) ist im Stande, den Beckenbefund klarzustellen. Den ohne Narkose gewonnenen Tasteindruck habe ich in Fig. 31 dar-

gestellt. Uterus retrovertirt, mit Fundus die Linea innominata einen Centimeter circa überragend, im Ganzen dextroponirt, die rechte Tubenecke unbeweglich rechts hinten am Becken fixirt. Vom Fundus Uteri zieht ein zweiter, derber Strang von ungefähr ½ Centimeter Durchmesser dicht unter dem Promontorium gegen das Os sacrum. Linkes Ovarium sehr stark vergrössert, sehr schmerzhaft, durch Adhäsionen mit Rectum und Uterus in Verbindung. Hintere Uterusfläche in fester Verbindung mit dem Rectum. Rechtes Ovarium nicht tastbar.

Behandlung. Allmälige, sehr vorsichtige Dehnung der peritonealen Fixationen des Uterus. (Zeigefinger hoch im Rectum über den Fundus Uteri und die Fixationsstelle gebracht, Daumen in der Vagina auf der Vorderfläche der Portio vaginalis.) Massage des linken Ovariums, Lösen der Fixation zwischen Uterus und Rectum.

Die Pat. wird ambulant behandelt, sie macht täglich den Weg von einer Viertelstunde zur Klinik. Kräftige Nahrung und möglichst viel Aufenthalt im Freien und Bewegung angeordnet.

6. Januar. Füsse warm, nicht mehr steif, Appetit besser, Kreuzschmerzen weniger. Linkes Ovarium kleiner und bedeutend weniger empfindlich.

11. Januar. Eintritt der Menses. Blutung schwach. Schmerzen im Kreuze und im rechten Beine, aber viel geringer als früher.

15. Januar. Uterus soweit beweglich, dass er sich median stellen lässt, seine Fixation mit dem Rectum gelöst. Spannung im Leibe bedeutend nachgelassen.

16. Januar. Menses zu Ende. Schmerz in der linken Seite beinahe gänzlich geschwunden. Uterus lässt sich, median gestellt, gering anteflectiren.

24. Januar. Rechtes Ovarium, früher nicht auffindbar, in der stark daumenbreiten peritonealen Verlöthung zwischen Uterus und Darmbein eingeschlossen, wird tastbar.

31. Januar. Pat. wird bei unserer Abreise aus der Behandlung entlassen. Vollständige Heilung würde etwa noch weitere 4—6 Wochen erfordern.

Befund bei der Entlassung. Uterus liegt spontan beinahe in der gleichen Stellung wie am 30. December. Er steht mit Fundus tiefer, lässt sich median stellen und vollkommen anteflectiren. Fundus kann bis nahe der Symphyse gebracht werden. Linkes Ovarium noch am Darme adhärent, normal gross, kaum empfindlich auf Druck. Die ausgebreitete Verlöthung zwischen Uterus und Rectum besteht nicht mehr, die Form des rechten Ovariums tritt deutlich zu Tage.

Pat. gibt zu Protokoll: Seitdem ich massirt werde, sind die Schmerzen im Leibe geringer geworden, und zwar in beiden Seiten gleich. Die Füsse wurden in den ersten acht Tagen warm und sind nicht mehr schmerzhaft. Der Leib ist nicht mehr so gespannt und beim Gehen nicht mehr so empfindlich. Auch im Ganzen fühle ich mich wohler.

Die Pat. hat während der Behandlung fünf Pfund an Körpergewicht zugenommen, die Temperatur während dieser Zeit nie 37·2° überschritten.

Fall XVI.

Louise Sch., Bauersfrau, 34 Jahre alt, aus Cospeda, aufgenommen am 29. December 1886.

Klinische Krankengeschichte.

Anamnese. Pat. hatte als Kind Masern, war sonst immer gesund. Erste Menstruation mit 18 Jahren. Regel unregelmässig, schmerzhaft, schwach, setzte einmal drei Monate aus. Pat. ist seit 1875 verheirathet, hat dreimal geboren. Erste Geburt 1875 normal. Pat. blieb nach der Geburt nur zwei Tage im Bette und stand dann auf. In der Mitte der ersten Schwangerschaft entstand Descensus uteri beim Drehen einer Dreschmaschine, der sich bis zur zweiten Geburt fortwährend verschlimmerte. Die zweite Geburt 1877 war normal, Wochenbett dauerte acht Tage. Pat. stand dann auf und arbeitete trotz des bestehenden Prolapses. Dritte Geburt 1879 normal, jedoch sehr starke Wehenthätigkeit. Pat. strengte sehr stark die Bauchpresse an. Dann ist Pat. neun Wochen zu Hause im Bette gelegen und fünf Wochen in hiesiger chirurgischen Klinik wegen eines Fussleidens. Der Prolaps verschlimmerte sich dann, als Pat. wieder schwere Arbeit verrichtete und trat einmal (1879) bei Heben eines schweren Korbes vollständig heraus. Seit der Zeit besteht vollständiger Uterusprolaps. Im Jahre 1884 consultirte Pat. eine Hebamme, welche ein Pessar einlegte. Der Ring lag sechs Wochen, wonach die Beschwerden aufhörten. Bald jedoch trat der Prolaps wieder

heraus und seit der Zeit ist keine Therapie dagegen angewendet worden.

Pat. klagt über Schwere im Unterleib, Ziehen und Drängen nach unten. Harndrang. Schmerzen beim Uriniren. Starke Schmerzen im ganzen Unterleibe, besonders bei Eintritt der

Fig. 32.

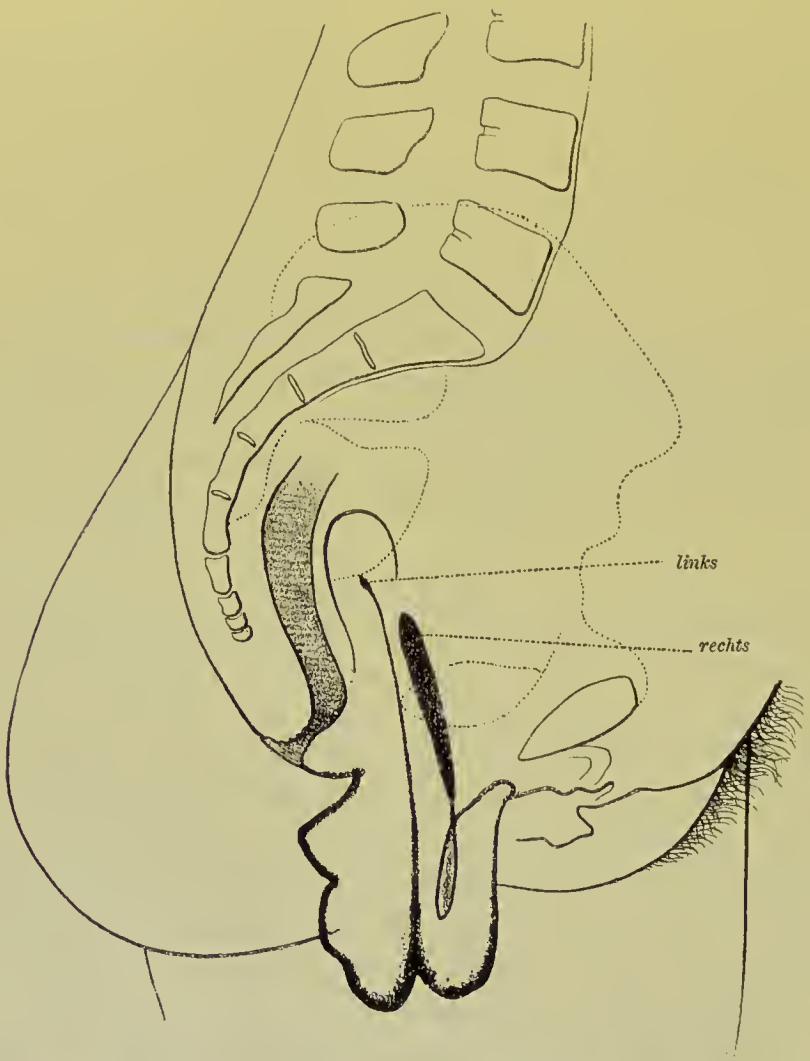

Regel sehr schmerzhafter Zustand, der die Pat. zwang, ein bis zwei Tage im Bette zu bleiben. Mässig starker Ausfluss und kalte Füsse.

Stat. praes. 29. December 1886. Kleine, ziemlich kräftige Frau von gesunder Gesichtsfarbe. Schleimhäute etwas blass, Zunge belegt. Hals kurz, Thorax gut gewölbt, in den mittleren Partien etwas vortretend. Lunge und Herzgrenzen normal. Herztöne rein.

29. December 1886. Befund in Narkose. Uterus liegt nach links und hinten, Vagina rings herum soweit invertirt, dass man die Umschlagsfalte zu Gesicht bringen kann. 2 Ctm. circa oberhalb der Vulva Harnröhrenmündung ziemlich genau ein Inversionswinkel. Sonde passirt in der Richtung gegen den aussen liegenden Muttermund 6 Ctm. (Urethra und Blase), in der Richtung nach oben hinten rechts 10 Ctm., nach oben hinten links $8^1/_2$ Ctm. Dabei hält die Blase etwa 150 Kbctm. Urin, welcher sich neben der Sonde hinterher vollkommen entleert. Rectocele nicht vorhanden. Die umgestülpte Vagina und der Uterus lässt sich bequem in's Becken hoch reponiren, wobei sich das Corpus bequem anteflectiren lässt. Muttermund beiderseits ziemlich breit, lacerirt, ectropirt, vordere Lippe deutlich ulcerirt. In anteflectirter Stellung hat die Sonde bei 8 Ctm. ein Hinderniss. Im prolabirten Zustande bei gleichzeitiger Tastung vom Abdomen und Rectum aus ist mit Sicherheit mehrmals zu constatiren, dass die 14 Ctm. im Uterus gelegene Sonde sich mit ihrem Knopfe im Fundus befindet.

(Vergl. Fig. 32.)

Diagnose. Prolapsus uteri totalis.

Uebernommen zur speciellen Behandlung gegen Prolaps am 30. December 1886.

Behandlung. Der prolabirte (wie in Fig. 32 gezeichnet) Uterus wird reponirt und normal anteflectirt gestellt, durch Uterushebung nach Brandt'scher Methode gehoben.

Pat. bleibt nach jeder Behandlung circa eine Viertelstunde ruhig liegen, die übrige Zeit kann sie herumgehen, soll jedoch vorläufig Treppensteigen vermeiden.

30. December. Mit der Behandlung begonnen. Nach der ersten Uterushebung hält sich der Uterus durch das sehr deutliche Anspannen der linken Douglas'schen Falte fixirt,

Fig. 33.

mit Portio vaginalis 5 Ctm. vom Damme entfernt, von der hinteren Commissur der Labien aus gemessen im Körper. Der

Uterus selbst liegt retroponirt, von der gespannten linken Douglas'schen Falte nach links gezogen, retrovertirt.

31. December. Uterus in gleicher Stellung wie am 30. December. Sämmtliche Symptome des Prolapses haben seit gestern aufgehört.

1. Januar. Uterus in gleicher Stellung, vielleicht um ½ Ctm. höher als am 31. December, hat sich bedeutend verkleinert, namentlich die Hypertrophie des Cervix hat abgenommen.

2. Januar. Uterus mehr median liegend ist ganz gerade gestellt, nicht mehr retrovertirt.

9. Januar. Eintritt der Menses. Uterus ist bei und während der Dauer der Blutung nicht tiefer gesunken.

11. Januar. Uterus liegt zum ersten Male genau in der Medianlinie und gering anteflectirt.

13. Januar. Menses zu Ende.

14. Januar. Uteruskörper sehr viel kleiner. Die Hypertrophie des Cervix hat ebenfalls weiter abgenommen. Ectropium beinahe verschwunden.

Pat. geht unaufgefordert eine volle Stunde ausserhalb der Klinik spazieren.

15. Januar. Uterus steht circa 1 Ctm. tiefer als am 14. Januar, liegt zwar median, aber wieder gering retrovertirt (Folge des zu langen Herumgehens). Nach der Uterushebung aber wieder normal hoch und anteflectirt.

16. Januar. Uterus normal hoch und anteflectirt.

17. Januar. Uterus behält die gleiche Stellung.

18. Januar. Uterus in der gleichen Stellung. Deutliches Anspannen beider Douglas'schen Falten.

19. Januar. Pat. wird aufgefordert, eine Viertelstunde in der Stadt herumzugehen. Uterus hat seine Stellung dadurch nicht verändert.

20. Januar. Uterus gleich hoch, normal liegend. Pat. geht eine halbe Stunde spazieren.

21. Januar. Uterus in derselben Stellung. Pat. geht eine halbe Stunde spazieren.

22. Januar. Uterus in gleicher Stellung, Ausgang eine Stunde.

23. Januar. Uterus in gleicher Stellung. Ausgang wieder eine Stunde.

24. Januar. Uterus in entschieden ganz normaler anteflectirter Stellung, steht mit Portio in der Spinallinie. Ausgang zwei Stunden.

Fig. 34.

25. Januar. Uterus in der gleichen Stellung. Ausgang $1^1/_2$ Stunden.

26. Januar. Uterus in der gleichen Stellung. Ausgang $1^1/_4$ Stunde.

27. Januar. Cervix uteri steht heute noch etwas weiter hinten, elastisch fixirt durch die Douglas'chen Falten. Die Spitze der lacerirten Portio vaginalis steht in der Höhe der Spina

ischii, eher ein wenig darüber als darunter. Die vordere Wand der Vagina ist heute nicht mehr so schlaff als am 20. Januar. (Journalnotiz.)

28. Januar. Pat. geht eine Stunde aus.

29. Januar. Ausgang eine Stunde.

30. Januar. Letzte Behandlung. Ausgang eine Stunde.

31. Januar. Pat. entlassen.

Befund: zeigt Figur 33 und 34. Portio etwas über der Spinallinie, Uterus normal anteflectirt. Uterus-cavum mit der Sonde gemessen beträgt 9 Ctm.

Pat. fühlt sich ganz gesund, sämmtliche Prolapsbeschwerden haben vollständig aufgehört.

Resumé.

Diese aus 16 Fällen bestehende Casuistik enthält die genaue klinische Krankengeschichte und den thatsächlichen Verlauf während der Massagebehandlung sämmtlicher Patientinnen, die vom 18. November bis 31. Januar unter obgenannter Behandlung standen.

Es wäre vielleicht passender und für die Sache vortheilhafter gewesen, nur jene Fälle zu geben, in denen Massagebehandlung allein im Stande war, die betreffenden Resultate zu erzielen, und auf die anderen Fälle zu verzichten, bei denen man mit jeder anderen üblichen Therapie in derselben Zeit gewiss ebenso weit gekommen wäre. Ich rechne zu diesen letzteren die Fälle II, IV, V, VIII, X und XI.

Ich habe aber mit Absicht sämmtliche Fälle, die zur Massagebehandlung übergeben wurden, der Casuistik beigefügt, nicht um selbe zu vergrössern, sondern um über sämmtliche Fälle, die zur Behandlung kamen, Rechenschaft abzugeben und zu beweisen, dass in keinem der Fälle durch die Massagebehandlung eine Verschlimmerung eingetreten ist.

Fall VII (Vergl. Fig. 16) betrifft eine seit drei Jahren bestehende parametritische Fixation des Uterus. Die nebenbei vorhandene sehr starke Obstipation wurde nach zwei Tagen behoben. Es traten die Entleerungen täglich, oft auch zweimal ein und waren schmerzlos. Nach zweiwöchentlicher Behandlung konnte der Uterus mit seinem Fundus bis zur Symphyse gebracht werden. Der Patientin wurde bei ihrer

Entlassung sehr dringend anbefohlen, für täglichen Stuhl zu sorgen, und zwar künstlich, in dem Falle, dass die Obstipation wieder eintreten sollte. Denn es ist nicht unwahrscheinlich, dass nach Verlauf mehrerer Wochen Stuhlverstopfung sich wieder spontan einstellen kann. Einen Darm, der durch jahrelange Obstipation gelitten hat, muss man mehrere Monate lang anregen, wenn bleibender Erfolg vollständig sicher sein soll. Im vorliegenden Falle sollte nur gezeigt werden, wie rasch man eine solche äusserst hartnäckige Jahre lang bestehende parametritische Fixation, die jeder anderen Therapie nicht gewichen ist, lösen kann.

Fall XII ist beachtenswerth. (Vergl. Fig. 22, 23 und 24.) Der quer im Becken gelagerte, durch para-perimetritische Residuen fest, starr und unbeweglich fixirte Uterus ist bei der Entlassung der Pat. vollkommen frei beweglich, er kann median gestellt werden, vollkommen gerade gestreckt, und kann ohne auch den geringsten Schmerz zu verursachen in eine Lage gebracht werden (vergl. Fig. 24), die der ursprünglichen (Fig. 22) gerade entgegengesetzt ist.

Beide Ovarien in den para-perimetritischen Residuen gelegen und am Beginne der Behandlung nicht tastbar (vergl. Fig. 22 und 23) sind bei der Entlassung (vergl. Fig. 24) an normaler Stelle beweglich und frei. Die Pat. befand sich während der ganzen Behandlung wohl, ihre menstruellen Beschwerden, die sehr stark waren, haben mit dem Schwinden der Entzündungsresiduen und Freiwerden der Ovarien aufgehört. Pat. hat während der Zeit der Behandlung 7 Pfund an Körpergewicht zugenommen.

Fall XV ist sehr beachtenswerth. Eine derartige mehrfache peritoneale Fixation (vergl. Fig. 31) namentlich die stark Mannes-Daumendicke Verwachsung zwischen Uterus

und Darmbein, die noch obendrein in sich das rechte Ovarium einschliesst, ein derart exquisiter Fall jener typischen, äusserst hartnäckigen und keiner anderen Therapie zugänglichen Fixation der einen Tubenecke, konnte im Verlaufe eines Monats so weit gedehnt werden, dass sich der Uterus median stellen, vollkommen anteflectiren und mit Fundus nahe der Symphyse bringen liess. Das linke Ovarium ist zur normalen Grösse zurückgekehrt. Seine Schmerzhaftigkeit ist verschwunden; die Verlöthung des Uterus mit dem Rectum wurde gelöst und das rechte Ovarium Anfangs nicht tastbar, in der peritonealen Verlöthung zwischen Uterus und Darmbein gelegen, wurde tastbar. Mehr konnte in einem Monate nicht erreicht werden. Dieser Fall würde etwa noch 1 bis $1^1/_2$ Monate erfordern bis zu seiner vollkommenen Heilung.

Fall XIII betrifft ein frisch entstandenes Hämatom (vergl. Fig. 26 und 27). Wenn auch die Fälle nicht selten sind, dass ein Hämatom von selbst verschwindet, so muss doch in diesem Falle angenommen werden, dass die angewendete Massagebehandlung die Resorption unterstützt hat, denn dieses über Mannesfaust grosse Hämatom ist im Verlaufe von 14 Tagen spurlos verschwunden. Zugleich ist der Fall eines frisch entstandenen Hämatoms geeignet, zu beweisen, wie zart, leise und vorsichtig und doch bestimmt Massagebehandlung ausgeführt werden kann und muss.

Ein einziger Fall von chronischer Metritis kam zur Behandlung, Fall VIII. Es bestand nebenbei Retroflexio und Descensus Uteri. Der Fall wurde trotz der bestehenden sehr starken chronischen Endometritis in Behandlung genommen, da er, indem damals kein Prolapsus uteri zur Verfügung stand, den Beweis liefern sollte, dass Uterushebung im Stande wäre, den Tonus der erschlafften natürlichen Befestigungsmittel des

Uterus herzustellen. Der Uterus hat sich auch unter der Behandlung etwas verkleinert und stand um $2^1/_2$ Ctm. höher bei der Entlassung, die einerseits bedingt war durch die bestehende, sehr starke Endometritis, deren Behandlung von vorne herein indicirt gewesen ist, welche jedoch gleichzeitig nicht ausgeführt werden konnte, andererseits durch Uebernahme des Falles XVI (Prolapsus uteri). Die Behandlung der chronischen Metritis mit Massage setzt stets die vorangehende Beseitigung der Endometritis voraus, erst dann kann mit der Behandlung der chronischen Metritis begonnen werden. Es sollte in diesem Falle, wie gesagt, nur gezeigt werden, dass Uterushebung den Descensus heilen könne. Die Frau, die aus der Behandlung entlassen wurde, damit die Endometritis beseitigt werde, hat sich nicht weiter vorgestellt.

Von den Retroflexionen wurde in keinem Falle die dauernde Correctur der Lageveränderung erzielt. Sämmtliche Retroflexionen waren mit Resten alter Entzündung verbunden, welche Entzündungserscheinungen stets vollständig beseitigt werden müssen, ehe an die Correctur der Lageveränderung geschritten werden kann.

In Fall IX (vergl. Fig. 19 und 20) und in Fall VI (vergl. Fig. 15) trat allerdings normale Lage des Uterus ein, aber die vollständige dauernde Correctur der Lageveränderung konnte nicht erzielt werden, da beide Pat., als sämmtliche Entzündungserscheinungen geschwunden und sie daher durch die blosse Lageveränderung keine Beschwerden hatten, auf Entlassung drängten und nicht zurückgehalten werden konnten. Das Erkennungszeichen einer gewiss geheilten Retroflexion ist das, dass der normal anteflectirt liegende Uterus, sobald man versucht ihn zu retroflectiren, sofort mit einer gewissen Kraft seine normale Stellung einzunehmen sucht.

Den vollen Beweis jedoch, dass man den erschlafften natürlichen Befestigungsmitteln, die den Uterus in normaler Stellung zu halten bestimmt sind, ihren früheren Tonus wiedergeben, ihnen ihre verloren gegangene Elasticität und Contractilität wieder wecken kann, auf dass sie ebenso normal functioniren können, wie ehedem, erbringt der Fall XVI.

Der Prolapsus uteri, der vor elf Jahren mit Descensus begann, sich stets verschlimmerte und seit neun Jahren bestand, und zwar seit sieben Jahren in der Art, dass der Uterus, den sich Pat. während der Nacht reponirt hatte, früh, sobald sie aus dem Bette stieg, sofort prolabirte, hielt sich vom ersten Tage an, durch die contrahirten Douglas'schen Falten gehalten, im Körper und ist nie mehr zu Tage getreten. Der Uterus, dessen Cavum 14 Ctm. betrug, hat sich bis auf 9 Ctm. Cavum verkleinert. Allmälig stellten ihn seine natürlichen Befestigungsmittel in seine Normallage, aus der anfänglich retrovertirten wurde eine gerade und gestreckte und aus dieser die anteflectirte Normalstellung. Die Ulcerationsstelle seiner Vorderlippe ist verschwunden.

An der Hand dieser sechzehn Fälle, auf die ich mich hier allein berufen kann, ist es nicht möglich, ein vollständiges Bild über die Anwendung und den Erfolg der Massage bei den verschiedenartigen Erkrankungen der weiblichen Beckenorgane zu entwerfen und einen vollen Ueberblick über die Anwendung dieser Therapie und speciell des Brandt'schen Heilverfahrens zu geben, dessen erster und oberster Grundsatz lautet: Allgemein-Behandlung des ganzen erkrankten Organismus, gleiche Berücksichtigung aller krankhaften Erscheinungen, die sich im Gefolge der Genitalerkrankung des Weibes zeigen, insoferne sie eben von der örtlichen Erkrankung in jedem speciellen Falle abhängig sind.

Entlastung des Beckens von der venösen Blutfülle, Wiederherstellen der allgemeinen normalen Bluteirculation im Körper, Heben des allgemeinen Tonus der Haut, der Gefässe, der Nerven und Muskeln und dadurch, durch Entlastung der Nieren und des Pfortadersystems die günstige Rückwirkung auf die Verdauung und Ernährung, Abhalten aller auf das Nervensystem schädlich einwirkenden Gemüthsbewegungen, kräftige, nahrhafte Kost, Bewegung und Athmen in gesunder, sonniger Luft, sind die wichtigsten unterstützenden Hilfsmittel der localen Behandlung.

Ueber die specielle Technik der Massage bei Erkrankung der weiblichen Beckenorgane, über die verschiedenen Handgriffe, über die Möglichkeit der Uterushebung und über ihre Ausführung, über verschiedene, noch nicht beschriebene Arten bimanueller Reposition des Uterus kann nur an der Hand guter, genauer Zeichnungen berichtet werden.

Ueber Indicationen und Contraindicationen werde ich ebenfalls in einer späteren Arbeit berichten.

Was von der Massage und ihrer Ausführung im Allgemeinen gilt, das ist in dieser speciellen Art noch bedeutend mehr zu beherzigen.

Massage muss wie jeder andere medicinische Handgriff erlernt werden. Was man als Autodidact sehr schwer und oft erst durch jahrelange Uebung erfährt und erlernt, das kann man sich unter Leitung eines geübten und erfahrenen Meisters schneller aneignen.

Die Technik der Massage kann man nicht aus Büchern, sondern nur durch Autopsie erlernen.

Keine der physikalischen Heilmethoden ist so rasch modern und populär geworden, als die Massage, aber zugleich ist auch mit keiner derselben so viel Missbrauch getrieben worden,

und diese so vorzügliche Heilmethode muss in Misscredit kommen, wenn sie von Unberufenen und ohne genaue Auswahl der Fälle geübt wird.

Die Massage der erkrankten Organe des weiblichen Beckens stellt grosse Anforderungen. Sie setzt die Kenntniss der modernen Gynäkologie, eine sehr genaue Palpations-Diagnose, ein sehr verfeinertes Tastvermögen voraus, sie erfordert sehr viel manuelle Fertigkeit, sehr grosse Uebung und Erfahrung, sehr viel Zeit und Ausdauer von Seiten des Arztes.

Würde sie mit Ausserachtlassung obiger Bedingungen roh und ohne Verständniss geübt, so wäre sie ein unverantwortlicher, höchst gefährlicher, unter Umständen das Leben der Frau aufs Spiel setzender Eingriff.

C. Ueberreuter'sche Buchdruckerei (M. Salzer) in Wien. — 770/87

WELLCOME LIBRARY INSTITUTE